

抗旋毛虫抗体陽性を示し、クマ肉生食により感染したと
思われるウエステルマン肺吸虫症

奈良県立医科大学寄生虫学教室

吉川正英, 王寺幸輝, 守屋圭,
斉藤恒, 石坂重昭

奈良県立医科大学第2内科学教室

櫻井正樹, 森井武志, 福岡篤彦,
浜田薫, 木村弘

奈良県立医科大学神経内科学教室

高群美和, 殿村恭代, 矢倉一,
形岡博史, 上野聡

宮崎大学医学部感染症学講座寄生虫学分野

中村(内山)ふくみ, 広松賢治, 名和行文

IMMUNOPOSITIVITY FOR TRICHINELLA SPIRALIS PRESENTED IN A
CASE OF PARAGONIMIASIS WESTERMANI
— SUSPECTED INFECTION BY INGESTION OF RAW BEAR MEAT —

MASAHIDE YOSHIKAWA, YUKITERU OUJI, KEI MORIYA, KO SAITO and SHIGEAKI ISHIZAKA
Department of Parasitology, Nara Medical University

MASAKI SAKURAI, TAKESHI MORII, ATSUSHIKO FUKUOKA, KAORU HAMADA
and HIROSHI KIMURA

Second Department of Internal Medicine, Nara Medical University

MIWA TAKAMURE, YASUYO TONOMURA, HAJIME YAKURA, HIROSHI KATAOKA
and SATOSHI UENO

Department of Neurology, Nara Medical University

FUKUMI NAKAMURA-UCHIYAMA, KENJI HIROMATSU and YUKIFUMI NAWA

Parasitic Diseases Unit, Department of Infectious Diseases, Faculty of Medicine, University of Miyazaki

Received July 15, 2005

Abstract : We treated a patient with paragonimiasis who showed a distinct immunopositivity for *Trichinella spiralis*. A 28-year-old male entered a local hospital in

October 2003 because of acute renal failure, anemia, and multiple bone fractures. Intensive treatment was successfully performed, during which bilateral pleural effusion appeared transiently, with continuing eosinophilia and muscle weakness in the left upper arm. To examine the persistent eosinophilia and muscle weakness, the patient visited our hospital in April 2005. Neurological examinations and histological studies revealed muscle atrophy that was limited to the left upper arm, which was considered due to a local factor such as injection or injury. A hematological examination confirmed increased eosinophils (WBC 13300/ μ l; eosinophils 44%). Further, chest X-P and CT images revealed a recurrence of bilateral pleural effusion and a nodular lesion in the upper lobe of the left lung. Since a strong immunopositivity against *Paragonimus westermanii* was demonstrated, we made a diagnosis of paragonimiasis. The patient was effectively treated with praziquantel and the clinical course was uneventful. In several interviews, the patient reported that he had not eaten crab; however, we discovered that he had eaten bear meat more than 5 times at a restaurant operated by his friend and ingested slices of raw bear meat on at least one occasion. A serological examination revealed a strong seropositivity for *Trichinella spiralis*. We considered that the *Paragonimus westermanii* infection in the present case was mediated by the ingestion of raw bear meat.

Key words : Paragonimiasis, zoonosis, bear meat, paratenic host, *Trichinella spiralis*

ウェステルマン(W)肺吸虫症は、W肺吸虫メタセルカリアを保有するモクズガニを食して感染することが多いとされてきたが、イノシシ肉の感染が報告¹⁾され、その生あるいは不完全調理食が原因と考えられる症例が数多く存在することも判明している²⁻⁴⁾。最近、我々は、クマ肉の生食歴を有するW肺吸虫症例を経験し、W肺吸虫症の成立にイノシシに限らずクマも待機宿主野生獣となる可能性があることを報告した⁵⁾。今回、その症例の抗旋毛虫抗体を測定したところ陽性であることが判明したので報告する。

症例：昭和50年生の男性。身長159cm，体重90kg。

既往歴：3回の交通事故による外傷(10歳時左尺骨骨折，25歳時左脛骨腓骨骨折，27歳時頸椎症・腰部打撲等)，日本酒1升の一気に飲みなど大量飲酒による5回の救急搬送入院歴がある。

職・生活歴：中学卒業後より印刷工場に就職，その後パチンコ店店員，ガードマン等を転職。直近数ヶ月間は職を有さず知人と同居。

現病歴：平成15年10月7日，急性腎不全，貧血(Hb 6.4g/dl)，腰椎横突起骨折，肋骨骨折，肝挫傷にてK病院に救急搬送。知人および本人の話は一致せず，この状況にいたる詳細な経緯は不明である。一時的透析導入をはじめ諸治療にて徐々に回復したが，その回復経過中の

11月頃より左上肢の脱力・筋萎縮，胸水貯留，末梢血好酸球増加(30-40%)，左下腿遠位側の皮下硬結を認める。胸水は間もなく消失。左上肢の脱力・筋萎縮，好酸球増加持続，下腿皮下硬結を残したまま平成16年1月末に退院。平成16年2月頃に血性痰の排出と持続する微熱があった。3月26日，外傷性左側頭部皮下動脈瘤切除をうける。4月左上肢脱力および筋萎縮の精査を目的に神経内科に入院。

入院後経過：下腿皮下硬結部生検では，肉芽腫性変化をみとめるも虫体や好酸球浸潤は無かった。左上肢の脱力・筋萎縮は，生検および電気生理的諸検査成績，さらに左上肢外側に極めて限局した筋萎縮の分布様態より，系統的神経および筋源性疾患の可能性は低く，外傷もしくは注射等の局所要因による可能性が高いと考えられた。末梢血好酸球増多に加え，発熱，両側胸水出現および左上葉に結節を認め，4月16日呼吸器内科共観となる。胸部正面レントゲン像およびC T像をFig. 1に，血液検査成績をTable 1に示す。穿刺胸水の主な検査成績は，外観は黄色，glucose 53 mg/dl，ADA 57 IU/ l，シフラ 120 ng/ml，細胞診陰性，抗酸菌顕鏡・培養(-)，細胞分画好酸球比率13%であった。頭部MR，腹部CTに異常はない。臨床症状，multiple dot-ELISA法にて血清抗W肺吸虫抗体強陽性よりW肺吸虫症と診断，5月1日より3日間プラジカンテル(6600mg/日，75mg/kg)を投与した。

Table 1. Laboratory data (2004/4/16)

WBC	13300	/μl	IgE	459.2	U/ml
eosino.	44	%	MAST26	(-)	
RBC	534 × 10⁴	/μl	ANA	x 20	
Ht	46.1	%	Anti-DNA	(-)	
Hb	15.3	g/dl	P-ANCA	(-)	
Plt	36.3 × 10⁴	/μl	C-ANCA	(-)	
CRP	6.3	mg/dl	Ss-DNAIGG	(-)	
TP	9.0	g/dl	Anti-JO-1	(-)	
ALB	4.3	g/dl	dot ELISA for parasitosis		
GOT	23	IU/l	<i>Dirofilaria immitis</i>		(+)
GPT	38	IU/l	<i>Toxocara canis</i>		(-)
LDH	219	IU/l	<i>Ascaris lumbricoides suum</i>		(-)
γ-GTP	22	IU/l	<i>Anisakis</i>		(-)
CPK	68	IU/l	<i>Gnathostoma dolorei</i>		(-)
TG	121	mg/dl	<i>Strongiloides stercoralis</i>		(-)
Tch	220	mg/dl	<i>Paragonimus westermanii</i>		(+++)
Glu	60	mg/dl	<i>Paragonimus miyazakii</i>		(+)
UA	6.0	mg/dl	<i>Fasciola hepatica</i>		(±)
BUN	14	mg/dl	<i>Clonorchis sinensis</i>		(±)
CRE	0.6	mg/dl	<i>Spirometra erinacei</i>		(-)
T-bil	1.0	mg/dl	<i>Tanea solium</i>		(-)

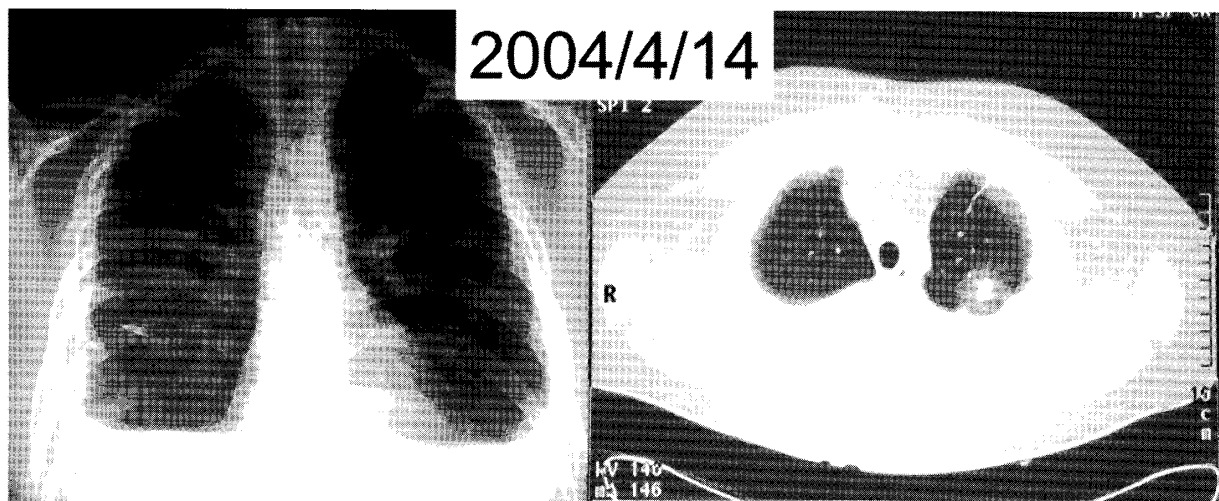


Fig. 1. Chest X-P (left) and Chest CT(right) images taken at admission.

The chest X-P image showed bilateral pleural effusion, while a nodular lesion was detected in the upper lobe of the left lung on the CT image.

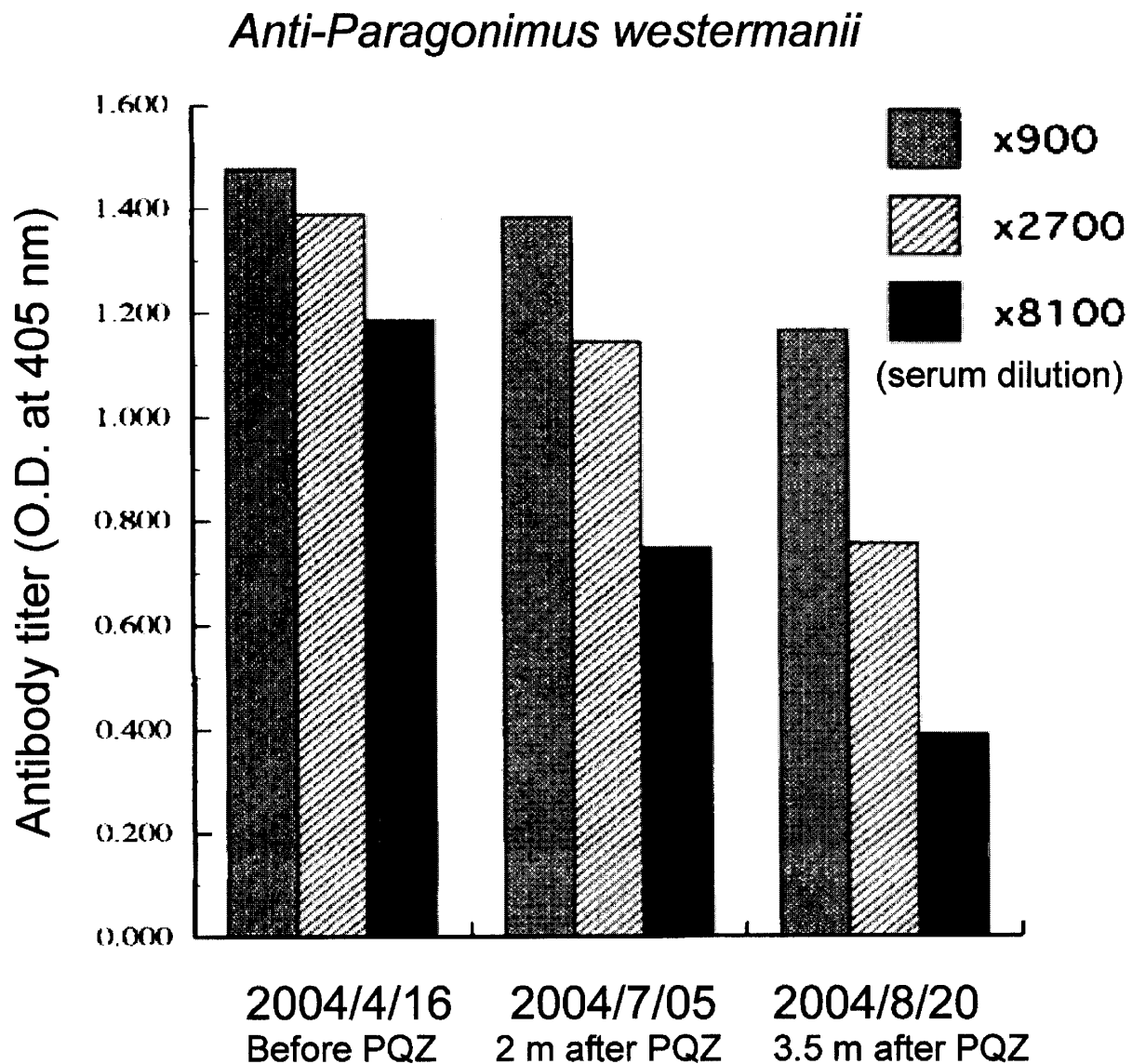


Fig. 2. Titration of anti-*Paragonimus westermani* over time.

Serum samples taken at 3 observation time points were diluted 1 : 900, 1 : 2700, and 1 : 8100, respectively, and then subjected to microplate ELISA examinations to detect anti-*Paragonimus westermani*. The concentration decreased over time.

PQZ : praziquantel (75 mg/kg/day for 3days, 1st-3rd May)

プラジカンテル投与により、発熱・胸水は消失、CRPは陰性化、白血球数および好酸球分画は正常化し5月に退院。microplate-ELISA法による抗W抗体価もプラジカンテル治療により低下した(Fig. 2)。肺結節性病変の経過などなお留意すべき点があるが、本患者の通院は平成15年8月を最後に途絶えている。

感染源推定と抗旋毛虫抗体測定

W肺吸虫症の重要な第2中間宿主はカニ類で、わが国ではモクズガニが重要である。しかし、本例では繰り返した問診でも明らかなカニの摂食歴は無かった。一方、知

人の経営する焼肉店へのしばしばの訪店があり、平成15年7月までに5-6回以上のクマ肉の摂食歴があること、クマ肉の刺し身も食したことがあることを聞き出すことができた。イノシシ肉は食したことが無いという。これらの聴取事実より、カニ媒介感染よりも獣肉(クマ肉)を媒介とするW肺吸虫症を疑った。

これまでに、イノシシ肉の生食による感染は知られていたが³⁻⁴⁾、クマ肉より感染したという報告はない。我々はクマ肉の生食によるW肺吸虫症の可能性を念頭に、クマ肉生食事実の確認とクマ肉が感染源であった可能性を調べるべく焼肉店主等からの情報採集とクマ肉そのものの

調査に期待したが、焼肉店の住所を含めそれ以上の情報提供には応じていただけなかった。

そこで、本患者がクマ肉を生食してれば旋毛虫感染の可能性はないかと考え、抗旋毛虫抗体の有無を検討したところ、患者血清は旋毛虫に対して高い抗体価(4月16日入院時採取血清 100 倍希釈 0.944, 900 倍希釈で吸光度 0.208, cut-off 値は 0.200 に設定)を有していた (Fig. 3)。本患者血清の抗旋毛虫抗体の抗体価は、陽性対照として使用した旋毛虫感染の明らかな患者より採取した血清と比較しても、それを上回る高い抗体価を有すると考えられた。旋毛虫感染はクマに限らずイノシシをはじめとする野生獣への広い感染が当然あるため、摂食肉を“クマ”と断定できるわけではないが、まずは食生活の特殊性—野生獣肉の生食—を推定するには十分な傍証である。患者が店主より“クマ肉”と知らされていたこと、イノシシなど他の野生獣肉を食したことはないことより、本症例の抗旋毛虫抗体陽性の原因としてクマ肉生食による旋毛虫感染が強く疑われ、W 肺吸虫感染もクマ肉生食を介して成立した可能性が高いと考えた。

考 察

本例は、その症状や画像および血液検査成績など総合的に判断して W 肺吸虫症との診断に至ることは比較的容易である。我々は、W 肺吸虫症感染経路の推定のため繰り返し問診を行った。平成 15 年 7 月から 9 月頃の知人

との同居生活時期の情報については多くを語らなかったが、9 月上旬より倦怠感、食欲不振が出現していたという。カニの摂取は無かったと聞き出している。一方、7 月まで焼肉店には時々通っており、それまでに少なくとも 5-6 回はクマ肉を食し、そのなかにはクマ刺しもあったという。クマ肉を最後に食した時期は明瞭には記憶していなかった。

さて、W 肺吸虫症の感染経路に関する教科書的記述⁶⁾を述べると、「ヒトが本虫に感染するのは、まず第 2 中間宿主体内のメタセルカリアを経口摂取することによる。わが国で最も重要な感染源はモクズガニで、流行地では高率にメタセルカリアを保有している。このカニは河口付近で多く捕獲され、美味しいのでよく食用に供されてきた。しかし、これを生で食べることは無く、つぶしてカニ汁などにするが、調理に際し肉片が飛び散ったり、まな板や包丁が汚染され、2 次的にメタセルカリアを摂取する機会が多い」ということである。ところが、南九州での患者多発を機に、イノシシ肉が原因であるケースも多いことがわかり、共同著者の内山、名和らによるここ数年の本邦における W 肺吸虫症 152 例(日本人患者 134 名、東南アジア移民患者 18 名)の検討⁴⁾によると、移民患者ではカニからの感染が多く彼らの望郷的食習慣に帰結すると考えられる一方、日本人患者の大半はイノシシ肉の生食によるものであった。

本例の感染源は何であったかを考える上で、焼肉店の

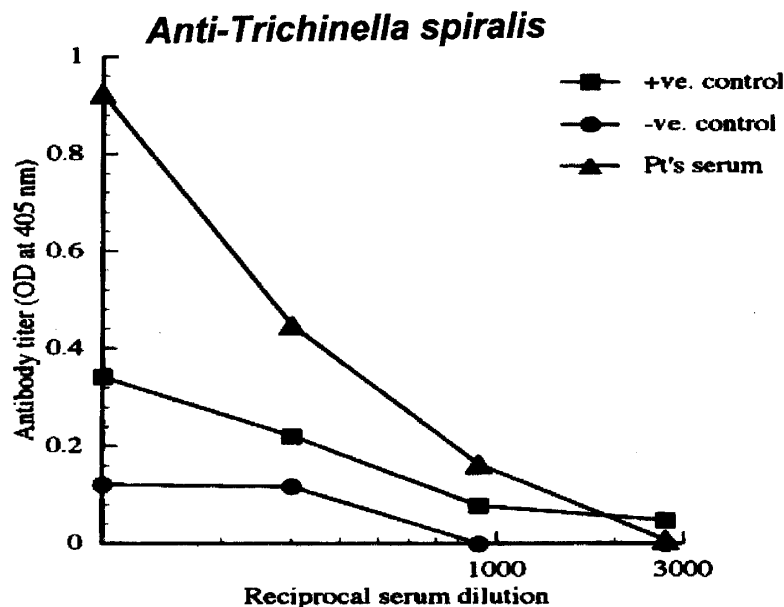


Fig. 3. Detection of anti-*Trichinella spiralis*.

A serum sample taken at admission and samples diluted 1 : 100, 1 : 300, 1 : 900 and 1 : 2700 were subjected to microplate ELISA examinations to detect anti-*Trichinella spiralis*. As a positive control, a serum sample taken from another patient with trichinellosis and preserved at -110°C was used. The concentration of anti-*Trichinella spiralis* in the present case was higher than that in the positive control.

店主からの情報採集とクマ肉そのものの調査が重要と考え焼肉店の所在を尋ねたが、これには答えていただけず、それ以上の探求はできなかった。ところで、農作物への食害や人身被害防止のため捕獲された熊の肉が市場に流通していることは事実である。近畿地方には少ないが、東北、中部、北陸地方などには野鳥獣料理を専門とする料理旅館も多く、イノシシ肉、シカ肉、クマ肉も食される。多くは鍋料理など加熱処置の加わるものが多いが、なかにはシカ肉、クマ肉の刺身を提供しているところがあるようである。"クマ肉"を索引用語としてインターネット検索を行えば、その情報の豊富さには事欠かない。これらを考えあわせると、知人の焼肉店がクマ肉を入手することは困難ではないことが容易に推測できる。

しかし、期待していた知人の焼肉店主との面談とクマ肉調査が絶たれると、本患者からの聴取だけの情報精度に不安を感じた。そこで、本患者の了解を得て、抗旋毛虫抗体の有無を検討したところ、Fig. 3のごとく、あらかじめ用意していた陽性対照の旋毛虫感染患者血清より強い陽性反応を示した。旋毛虫感染はクマに限らず野生獣の広くにみられ、イノシシも例外ではない。この成績が直ちに"クマ肉食生"を証明するものではないが、何らかの獣肉を不完全調理状態もしくは生で摂取したこ

とを強く疑う傍証と考えられ、我々は患者の述べた如くクマ肉の生食の可能性が高いのではないかと考えている。ただ、旋毛虫粗抗原を標的とした抗旋毛虫抗体の測定系では、肺吸虫を含む他の寄生虫感染症でも陽性を示すこともあり、この成績を以ってしても旋毛虫感染の確証とは成し得ず、肺吸虫粗抗原による吸収後血清の使用など慎重な対応がなお必要であると認識している。

旋毛虫症の一般的な経過は、消化管で旋毛虫感染筋肉が消化され、幼虫は小腸上部の粘膜内に侵入して成虫となり、交尾の数日後に雌虫は幼虫を産出し、これが血流、リンパ流にのって身体各所の横紋筋に到達し被囊する。感染肉を食して1~2週後に下痢、腹痛、嘔吐、発熱等が出現、2~6週後には筋肉痛、関節痛、眼瞼浮腫、ときに心筋炎症状を来し、検査上では好酸球増加が著明となる。被囊幼虫の形成以後には病状は徐々に回復に向かうが、重症では次第に貧血、浮腫衰弱、心不全などが進行する。我々は、このような典型的な経過あるいは類似した経過を過去に経験したことはないかと問うたが、明瞭な記憶を想起させることはできなかった。また、左上腕外側に存在した強い筋萎縮に対し、生検を行ったが旋毛虫は発見されなかった。そもそも全身骨格筋に散布される旋毛虫症では、限局した筋肉が侵されることは稀で

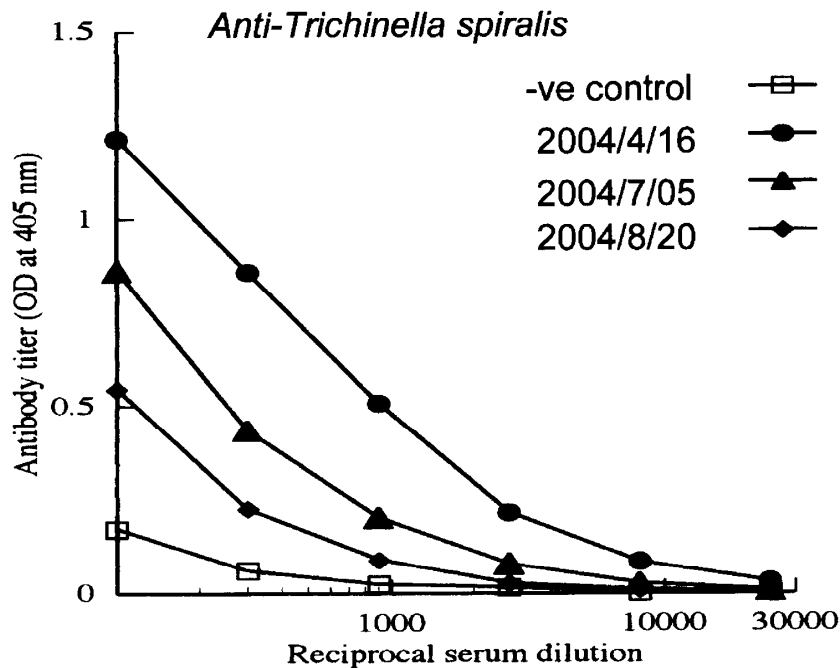


Fig. 4. Titration of anti-*Trichinella spiralis* over time.

Serum samples taken at 4 observation time points were diluted at 1 : 100, ELISA examinations to detect anti-*Trichinella spiralis*.

ある。しかし、感染数が少なく被囊幼虫が形成された場合には症状は、筋肉の生検でも感染虫の発見はできないことも多いであろうし、症状も軽微となる。また、稀ながら自然軽快する症例も報告され⁷⁾、新鮮な治癒後例では当然抗旋毛虫抗体は陽性を示すにもかかわらず症状は無く、次第に抗体価は漸減する。本症例でも、血清抗旋毛虫抗体価は経時的に低下している (Fig. 4)。旋毛虫粗抗原を使用した抗体測定系の旋毛虫感染診断の特異性には問題をのこす故、肺吸虫感染に伴う旋毛虫交差性抗体を観察との解釈も可能であるが、少数の旋毛虫感染成立後の自然治癒過程と考えることもできる。

最後に、本例はクマ肉の生食による W 肺吸虫症であると考えが、不完全調理あるいは生の獣肉摂取による感染症は寄生虫疾患に限らない。2003 年 8 月には兵庫県における野生シカ肉の生食を原因とする E 型肝炎複数例が報告され⁸⁾、さらに鳥取県ではイノシシ生肝摂取による 2 名の E 型肝炎 (1 名は死亡)、北海道の市販ブタ肝からの E 型肝炎ウイルス検出⁹⁾など、海外感染でなく獣肉獣肝より国内感染する E 型肝炎も注目を浴びている^{10, 11)}。自験の W 肺吸虫症例での E 型肝炎抗体の測定は行っていないが、向後、不完全調理あるいは生の鳥獣肉・肝の摂取歴のある患者では、肺吸虫症、動物由来の回虫幼虫移行症、E 型肝炎などの人畜共通感染症にも注意を払うべきと考える。

文 献

- 1) 乗松克政：肺吸虫症。呼吸 5 : 144-151, 1986.
- 2) Uchiyama, F., Morimoto, Y., and Nawa, Y. : Re-emergence of paragonimiasis in Kyushu, Japan. Southeast Asian J. Trop. Med. Public Health 30 : 686-691, 1999.
- 3) Kawanaka, M., Sugiyama, H., and Kato, K.: Paragonimiasis acquired by eating boar meat: current status in Japan. Jpn J. Infect. Dis. 52 : 49, 1999.
- 4) Obara A, Nakamura Uchiyama F, Hiromatsu K, and Nawa Y. : Paragonimiasis cases recently found among immigrants in Japan. Intern. Med. 43 : 388-392, 2004.
- 5) 吉川正英, 齊藤 恒, 守屋 圭, 鳥海勇人, 松田良介, 石坂重昭, 福岡篤彦, 櫻井正樹, 森井武志, 吉川雅則, 浜田 薫, 木村 弘, 中村(内山)ふくみ, 廣松賢治, 名和行文. : 獣肉感染が原因と考えられたウェステルマン (W) 肺吸虫症の 2 例. Clinical Parasitology (in press)
- 6) 吉田幸雄. : ウェステルマン肺吸虫. 図説人体寄生虫学(第 6 版 吉田幸雄著, 南山堂, 東京) pp156-161, 2001.
- 7) Nakamura, T., Miura, T., Nakaoka, T., Nagano, I., Takahashi, Y. and Iwamoto, A. : A case of trichinellosis with spontaneous remission. Kansenshogaku Zasshi 77 : 839-843, 2003.
- 8) Tei, S., Kitajima, N., Takahashi, K. and Mishiro, S. : Zoonotic transmission of hepatitis E virus from deer to human beings. Lancet 362 : 371-3, 2003.
- 9) Yazaki, Y., Mizuo, H., Takahashi, M., Nishizawa, T., Sasaki, N., Gotanda, Y. and Okamoto, H. : Sporadic acute or fulminant hepatitis E in Hokkaido, Japan, may be food-borne, as suggested by the presence of hepatitis E virus in pig liver as food. J. Gen. Virol. 84 : 2351-2357, 2003.
- 10) Takahashi, K., Kitajima, N., Abe, N. and Mishiro, S. : Complete or near-complete nucleotide sequences of hepatitis E virus genome recovered from a wild boar, a deer, and four patients who ate the deer. Virology, 330 : 501-505, 2004.
- 11) Okamoto, H., Takahashi, M. and Nishizawa, T.: Features of hepatitis E virus infection in Japan. Intern. Med. 42 : 1065-1071, 2003.