

Korsakoff 症候群を合併した後頭葉梗塞の神経放射線学的検討

1) 済生会中和病院脳神経外科

2) 奈良県立医科大学脳神経外科

3) 奈良県立医科大学放射線科

合 田 和 生¹⁾, 角 田 茂¹⁾, 榊 寿 右²⁾, 森 本 哲 也²⁾,
藤 田 豊 久²⁾, 川 田 和 弘²⁾, 柿 崎 俊 雄²⁾, 岩 崎 聖³⁾

NEURORADIOLOGICAL STUDY ON OCCIPITAL INFARCTION WITH KORSAKOFF'S SYNDROME

KAZUO GODA¹⁾, SHIGERU TSUNODA¹⁾, TOSHISUKE SAKAKI²⁾, TETSUYA MORIMOTO²⁾,
TOYOHISA FUJITA²⁾, KAZUHIRO KAWATA²⁾, TOSHIO KAKIZAKI²⁾ and SATORU IWASAKI³⁾

1)Department of Neurosurgery, Saiseikai-chuwa Hospital

2)Department of Neurosurgery, Nara Medical University

3)Department of Radiology, Nara Medical University

Received July 16, 1990

Summary: Korsakoff's syndrome is characterized by impairment of recent memory, disorientation and confabulation, and is now thought to be caused by bilateral damage of the Papez circuit.

We conducted neuroradiological study of occipital infarction with Korsakoff's syndrome. CT findings allowed us to divide the cases into two groups. Group 1 (bilateral type) showed bilateral occipital infarction on CT, severe stenosis of the basilar bifurcation on angiography, and is clinically associated with Korsakoff's syndrome and cortical blindness. Differential diagnosis of this condition from Anton's syndrome should be made by confirming whether there is dementia or not. Group 2 (unilateral type) showed left occipito-temporal infarction on CT, obstruction of the left P₁ portion on angiography, and in clinically associated with Korsakoff's syndrome, right homonymous hemianopsia, right hemiplegia and right hemisensory disturbance.

From the point of pathogenesis, Korsakoff's syndrome is caused by infarction of the bilateral mamillary body in Group 1, and the left mamillary body and hippocampus in Group 2. We point out that Korsakoff's syndrome will occur by unilateral damage of the Papez circuit on the dominant side.

Index Terms

Korsakoff's syndrome, cerebral infarction, cortical blindness, Papez circuit, Anton's syndrome

はじめに

現在のわが国において、老年痴呆の原因で最も頻度の

高いものは、多発性梗塞に起因する脳血管痴呆である。今回われわれは、痴呆の一亜型である Korsakoff 症候群を合併した後頭葉梗塞を、神経放射線学的に検討したの

で報告する。

対象と方法

対象は、Korsakoff 症候群を合併した後頭葉梗塞5例である。その内訳は、男性3例、女性2例で、平均年齢は61歳(53歳~71歳)である。この5例に対し、CT所見、血管撮影所見について検討をし、Korsakoff 症候群の発生機序に関して考察した。

結 果

CT所見について考察すると、2群に分類することができた(Table 1)。第1群では、両側の後頭葉に限局した梗塞が認められ、両側型とよぶことにした。第2群では左側の後頭葉から側頭葉内側にかけて梗塞が認められ、片側型と呼ぶことにした。第1群(両側型)に分類されるものは2例、第2群(片側型)に分類されるものは3例であった。血管撮影所見について検討すると、第1群では2例とも、脳底動脈分岐部の高度の狭窄が認められ、第2群では3例とも左後大脳動脈起始部(P₁portion)の閉塞が認められた。臨床症状としては、Korsakoff 症候群以外に、第1群では全盲が、第2群では右同名半盲、右片麻痺、右半身知覚障害が認められた。

症 例

(第1群の代表例)

患者：53歳、男性
主訴：頭痛
既往症：高血圧
家族歴：特記すべきことなし。
現病歴：昭和61年12月5日 突然激しい頭痛が出現し、12月6日 当科に入院した。
入院時所見：意識清明で、神経脱落症状は認められなかった。
入院後経過：昭和61年12月6日、CTにてクモ膜下出血を認め、脳血管撮影にて前交通動脈瘤を認めたため、緊急手術を行った。
昭和62年1月19日、CTにて右後頭葉に low density

area が出現した。7月7日、全盲・記銘力障害・失見当識・作話が認められるようになり、CTにて左後頭葉にも low density area が確認されるようになった(Fig.1)。現在の状況：Korsakoff 症候群・皮質盲があり、症状は、現在ほぼ固定している。血管撮影では、脳底動脈分岐部の高度の狭窄が確認された。

(第2群の代表例)

患者：59歳、女性
主訴：右片麻痺
既往症・家族歴：特記すべきことなし。
現病歴：昭和62年2月18日、右片麻痺、右半身知覚障害が出現した。同日、当科を受診し、入院となる。
入院時所見：意識は清明であったが、Korsakoff 症候群、右同名半盲、右片麻痺、右半身知覚障害が認められた。
入院後経過：昭和62年2月19日、CTにて左後頭葉から側頭葉内側にかけて low density area が出現した(Fig.2)。同日、脳血管撮影にて左後大脳動脈の閉塞が認められた。
現在の症状：Korsakoff 症候群・右同名半盲・右片麻痺・右半身知覚障害があり、症状は、現在ほぼ固定している。

考 察

Korsakoff 症候群^{7,8,9,10)}は、記銘力障害・失見当識・作話を主症状とする症候群であり³⁾、その典型はアルコール性精神病に見られる。しかし、栄養障害、頭部外傷、脳血管障害、老年期の痴呆性疾患などでみられることもある。Korsakoff 症候群の責任病巣として、両側乳頭体の病変を強調する意見⁵⁾や両側視床の背内側核の病変をあげる意見¹¹⁾がある。また、側頭葉てんかん治療のため、両側アンモン角摘出術後、Korsakoff 症候群がみられたという報告がある⁴⁾。このため、現在では、情動に関する神経回路として Papez により提唱された、海馬→乳頭体→視床→帯状回→海馬を結ぶ回路(Papez 回路、Fig.3)の両側性の障害で生じるとする説が最も有力である⁴⁾。
われわれは、Korsakoff 症候群を合併した後頭葉梗塞

Table 1. Classification of occipital infarction with Korsakoff's syndrome

	CT findings	Angiographic findings	Neurological findings
Group 1 (bilateral type)	bilateral occipital infarction	severe stenosis of the basilar bifurcation	Korsakoff's syndrome, cortical blindness
Group 2 (unilateral type)	lt. occipital~temporal infarction	obstruction of the lt. P ₁ portion	Korsakoff's syndrome, rt. homonymous hemianopsia, rt. hemiplegia, rt. hemisensory disturbance

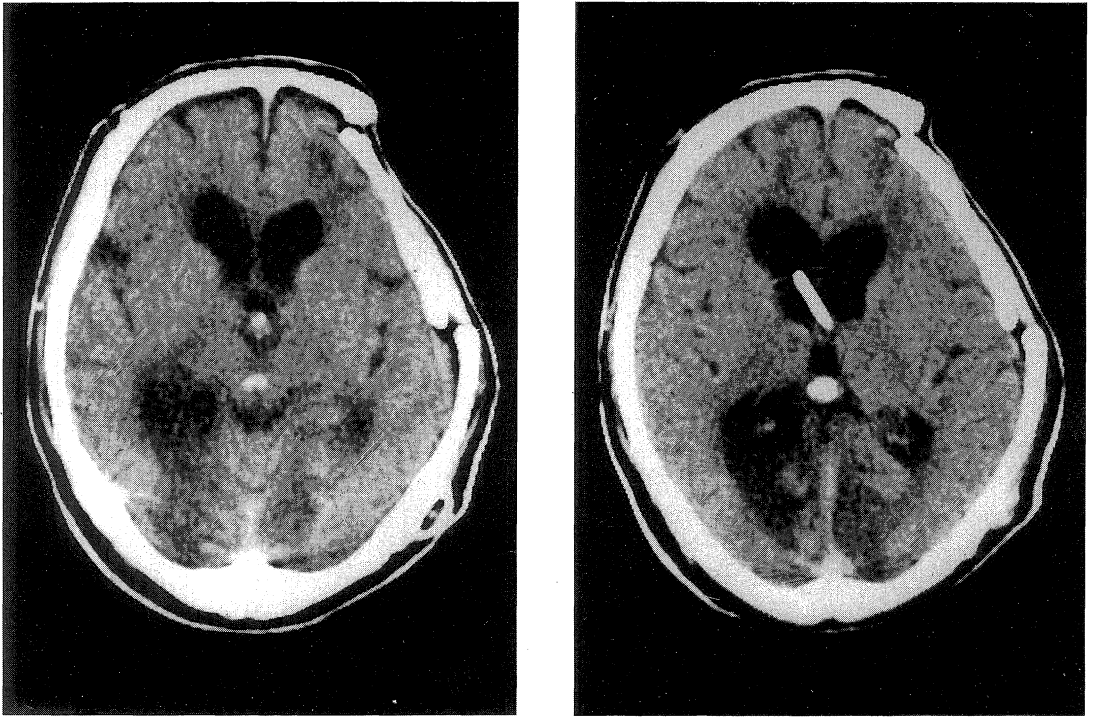


Fig. 1. Representative case of Group 1. Plain CT showing bilateral occipital infarction.

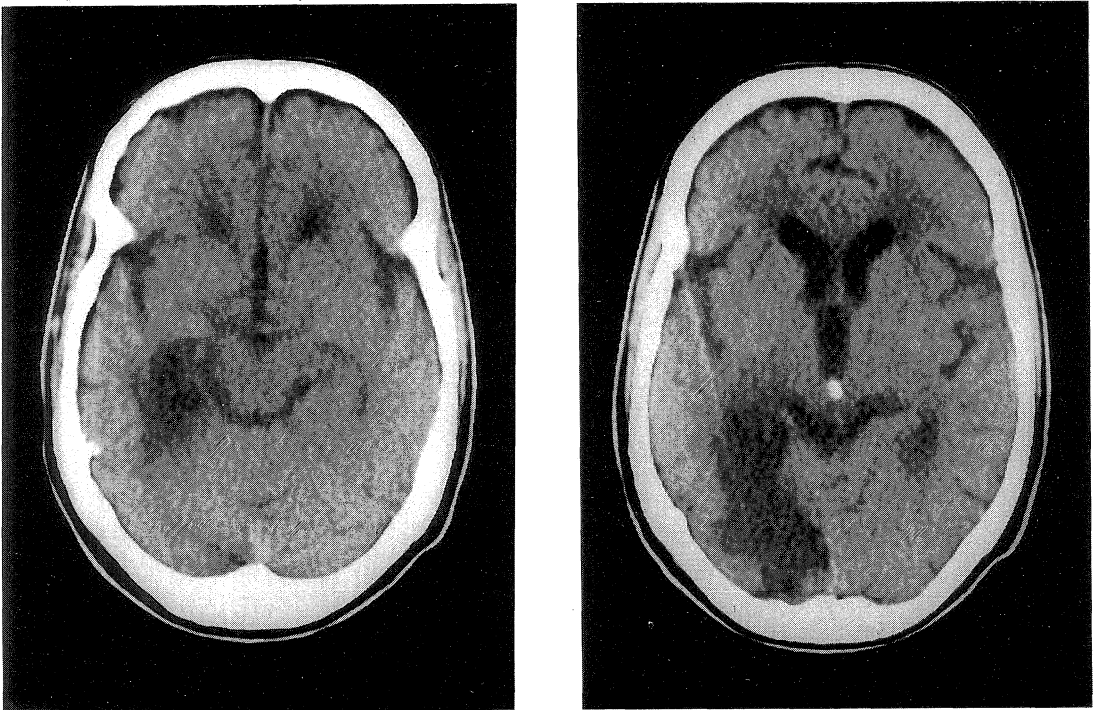


Fig. 2. Representative case of Group 2. Plain CT showing left occipito-temporal infarction.

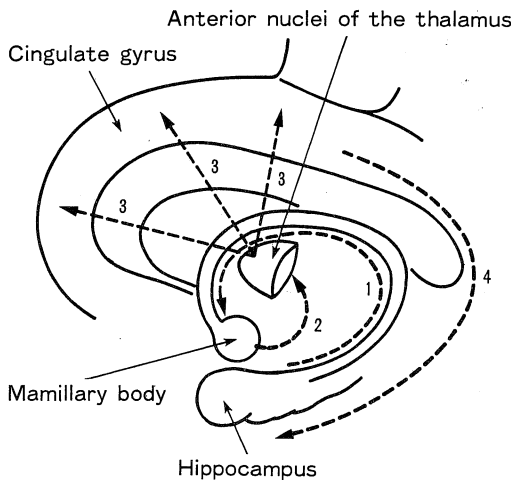


Fig. 3. Anatomical illustration of Papez circuit.
 1) Hippocampus→Mamillary body
 2) Mamillary body→Anterior nuclei of the thalamus
 3) Anterior nuclei of the thalamus→Cingulate gyrus
 4) Cingulate gyrus→Hippocampus

のうち、両側後頭葉に梗塞のみられたものを第1群(両側型)とした。この群では、合併症状として皮質盲がみられた。病態としては、両側 P₁ portion の閉塞が起り、両側乳頭体動脈の血行障害が生じ、さらにこの両側乳頭体の梗塞が Korsakoff 症候群を発症させたと思われる。ときに皮質盲の患者が、自分の全盲を否認することがある。このような病態は、従来 Anton 症候群^{1,2,6)}と呼ばれている。今回報告した第1群は、2症例とも作話があり、自分は目が見えるといっており、一見、Anton 症候群かと思えた。しかし、記憶力障害、失見当識が強く認められたため、われわれは、あえて Korsakoff 症候群をともなった皮質盲と診断した。この経験を通し、従来言われている Anton 症候群には、第1群のような Korsakoff 症候群を伴った皮質盲が多く含まれているのではないかと考えている。

Korsakoff 症候群を合併した後頭葉梗塞のうち、左側の後頭葉から側頭葉内側にかけて梗塞が認められたものを第2群(片側型)とした。合併症状としては、右同名半盲、右片麻痺、右半身知覚障害が認められた。この群では、左側の海馬および乳頭体の梗塞が、Korsakoff 症候群を発症させたと思われる。従来 Korsakoff 症候群は、Papez 回路の両側性障害により発症すると言われている。しかし、今回われわれが経験した第2群のような症例が存在することを考えると、優位側のみの Papez 回路

の障害でも Korsakoff 症候群は発症しうと思われる。

ま と め

- ① Korsakoff 症候群を呈した後頭葉梗塞を、両側後頭葉に梗塞がみられた第1群と、左側のみの後頭葉と側頭葉内側に梗塞がみられた第2群に分類し、検討した。
- ② 第1群における Korsakoff 症候群は、両側 P₁ の穿通枝の障害に起因する両側乳頭体の障害が原因として考えられる。皮質盲の患者が、自分の目が見えるといった場合、Anton 症候群と Korsakoff 症候群を合併した皮質盲の鑑別が必要となる。
- ③ 第2群における Korsakoff 症候群は、優位側の海馬と乳頭体の障害が原因として考えられる。このことは、Papez 回路の優位側の障害のみでも本症候群が起こりうることを意味している。

文 献

- 1) **Anton, G.** : Uber Herderkrankungen des Gehirnes, welches vom Patienten selbst nicht wahrgenommen werden. *Wien. Klin. Wschr.* **11** : 227, 1898.
- 2) **Anton, G.** : Uber die Selbstwahrnehmung der Herderkrankungen des Gehirns durch den Kranken bei Rindenblindheit und Rindentaubheit. *Arch. Psychiat. Nervenkr.* **32** : 86, 1899.
- 3) **Bonhoeffer, K.** : Der Korsakowsche Symptomenkomplex in seinen Beziehungen zu den verschiedenen Krankheitsformen. *Allg. Z. Psychiat.* **61** : 744-752, 1904.
- 4) **Cambier, J., Masson, M. and Dehen, H.** : *in Neurologie.* 4 ed., Masson, Paris, p 156-157, 1982.
- 5) **Gamper, E.** : Zur Frage der Polioencephalitis haemorrhagica der chronischen Alkoholiker : Anatomimische Befund beim Alkoholischen Korsakow und ihre Beziehungen zum klinischen Bind. *Deutsche. Z. Nevenh.* **102** : 122-179, 1928.
- 6) **廣瀬源二郎** : Anton 症候群. *Geriat. Med.* **24** : 1019-1021, 1986.
- 7) **石井 毅** : Korsakoff 症候群の病巣局在について. *臨床精神医学* **5** : 387-394, 1976.
- 8) **Korsakoff, S. S.** : Eine psychische Störung combinirt mit multipler Neuritis. *Allg. Zscher. f. Psychiat.* **46** : 475-485, 1890.
- 9) **Korsakow, S. S.** : Uber eine besondere Form psychischer Störung, combinirt mit multipler

- Neuritis. Arch. f. Psychiat. XXI Hft 3 : 669-704, 1890.
- 10) 松下正明 : 健忘症候群と Korsakoff 症候群. 神経精神薬理 6 : 355-367, 1984.
- 11) Victor, M., Adams, R. D. and Collins, G. H. : The Wernicke-Korsakoff Syndrome. Davis Co., Philadelphia, 1971.