

## 症例報告

# 胃の寄生虫性肉芽腫と Inflammatory fibroid polyp が 併存した 1 例

奈良県立医科大学第 2 内科学教室

牧之段 潔, 濱田 薫, 木村 弘

済生会奈良病院内科

江川 信一, 眞島 利匡, 浜崎 直樹, 今井 照彦

済生会奈良病院外科

藪内 裕也

## A CASE OF PARASITIC GRANULOMA AND INFLAMMATORY FIBROID POLYP OF THE STOMACH

KIYOSHI MAKINODAN, KAORU HAMADA and  
HIROSHI KIMURA

*Second Department of Internal Medicine, Nara Medical University*

SHINICHI EGAWA, TOSHIMASA MAJIMA,  
NAOKI HAMAZAKI and TERUHIKO IMAI  
*Department of Internal Medicine, Saiseikai Nara Hospital*

YUYA YABUUCHI

*Department of Surgery, Saiseikai Nara Hospital*

Received September 3, 2004

*Abstract:* A 52-year-old woman with the habit of eating raw cuttlefish visited our hospital complaining of epigastric pain. Gastroendoscopy revealed a whitish protruding lesion 20mm in diameter on the anterior wall of the angulus. Two months later, the appearance changed to a submucosal tumor with erosion on the top. Spindle cell sarcoma was suspected histologically by the biopsy specimen. Preoperative gastroendoscopy revealed a submucosal tumor on the greater curvature of the gastric antrum in addition to that on the anterior wall of the angulus. The tumor was surgically resected. We histologically diagnosed this lesion as parasitic granuloma due probably to anisakiasis infection for the former and inflammatory fibroid polyp (IFP) for the latter. This is a rare case report of IFP associated with parasitic granuloma. Concomitant presence of IFP in the neighborhood of parasitic granuloma due probably to anisakiasis suggests that

infestation by a parasite larva including Anisakis nematode play an important role in the pathogenesis in some cases of IFP.

**Key words :** parasitic granuloma, inflammatory fibroid polyp (IFP), eosinophilic granuloma, Anisakiasis

## 緒 言

胃壁に著しい好酸球浸潤を伴う疾患にはびまん性好酸球性胃腸炎(diffuse eosinophilic gastroenteritis)と肉芽組織に好酸球浸潤を伴ういわゆる胃好酸球性肉芽腫(eosinophilic granuloma)がある。後者はさらに寄生虫性肉芽腫(parasitic granuloma)とinflammatory fibroid polyp(以下IFPと略)に分けられ<sup>1,2,3,12)</sup>、この両者は隆起性病変の形態を呈することが多いが別個の疾患であると考えられている<sup>4,5)</sup>。

今回われわれは寄生虫性肉芽腫とIFPが同時に認められた1例を経験したので報告する。

## 症 例

患者：52歳，女性。

主訴：心窩部痛（軽度）。

既往歴：16歳急性虫垂炎。

家族歴：特記すべきことなし。

生活歴：イカが好きでよくイカを生食していた。

現病歴：平成13年2月中旬より心窩部痛が出現し、平成13年3月5日当科を受診した。吐気はなかった。

来院時現症：身長165cm，体重62kg，体温36.2℃，脈拍84/分・整，血圧112/82mmHg，結膜黄染・貧血なし，表在リンパ節触知せず，胸部異常なし，腹部心窩部に圧痛あり，反跳痛および筋性防御は認めなかった。

来院時検査成績：IgEは軽度上昇していたが，好酸球の増多は認めなかった。また便虫卵も陰性であった(Table 1)。

臨床経過：3月26日上部消化管内視鏡検査にて胃角部前壁に径20mm大で白色調の隆起性病変を認めた。

Table 1. Laboratory data.(March 5,2001)

Hematology					
WBC	4500	/ $\mu$ l	TP	7.3	g/dl
neutro.	49	%	Alb	4.2	g/dl
lymph.	40	%	T-Cho	174	mg/dl
mono.	9	%	TG	60	mg/dl
eosino.	1	%	BS	96	mg/dl
baso.	1	%	BUN	11	mg/dl
RBC	$382 \times 10^4$	/ $\mu$ l	CRE	0.6	mg/dl
Hb	12.6	g/dl	Na	141	mEq/l
Ht	35.9	%	K	4.1	mEq/l
Plt	$23.4 \times 10^4$	/ $\mu$ l	Cl	100	mEq/l
Biochemistry					
AST	19	IU/l	Serology		
ALT	17	IU/l	IgE	273	IU/ml
LDH	204	IU/l	CRP	0.3	mg/dl
ALP	204	IU/l	抗アニサキスIgG・A抗体	1.42	
$\gamma$ -GTP	18	IU/l	Feces analysis		
T-Bil	0.3	mg/dl	Parasite egg	(-)	

\*：抗アニサキス抗体のみ10月10日に測定。normal range 1.50以下

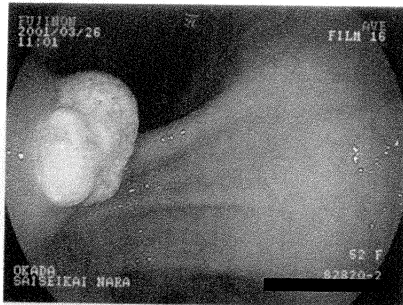
(Fig.1 Upper Left) 同部よりの生検では G0. inflammatory granulation tissue であった。4 月 26 日再検。(Fig.1 Upper Right) 生検では壊死組織と核異型を有する紡錘状細胞を認め、spindle cell sarcoma が疑われた。5 月 31 日超音波内視鏡目的にて再検査を行ったが外観が変化し、隆起の頂部にびらんが見られた。表面の粘膜性状は周囲と同様であり粘膜下腫瘍様であった (Fig.1 Lower Left)。超音波内視鏡像では第 3 層内に低エコー腫瘍を認めた (Fig.2)。2 回目の生検にて sarcoma が疑われたため、外科紹介。7 月初旬再び心窩部痛出現。7 月 24 日術前の上部消化管造影検査にて胃角部前壁のみならず前庭部大彎にも 2cm 大の bridging fold を有する粘膜下腫瘍を認めた (Fig.3)。

そこで 7 月 25 日再度上部消化管内視鏡検査施行。胃角

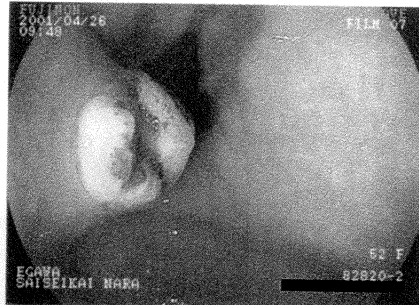部前壁に中心陥凹を有する隆起性病変、及び前庭部大彎に bridging fold を有する低隆起を認めた (Fig.1 Lower Right, Fig.4)。鉗子触診では hard であった。

病理組織学的所見：7 月 30 日胃部分切除術施行された。胃角部前壁の腫瘍は、ルーベ像では粘膜深層から粘膜下層にあった (Fig.5 Left)。拡大像では腫瘍内に線維芽細胞の増生を認め、小血管周囲には線維性結合織の同心円状配列が見られた (Fig.5 Right)。また免疫染色では S-100 蛋白、 $\alpha$ -SMA、c-kit ともに陰性だった。以上の所見より病理学的に IFP と診断した。前庭部大彎の腫瘍は粘膜下層にアニサキスと思われる虫体を取り囲む肉芽腫があり、好酸球の浸潤が見られた。また、好酸球性壊死の形をとった膿瘍も見られた。以上の所見より病理学的に寄生虫性肉芽腫と診断した (Fig.6)。

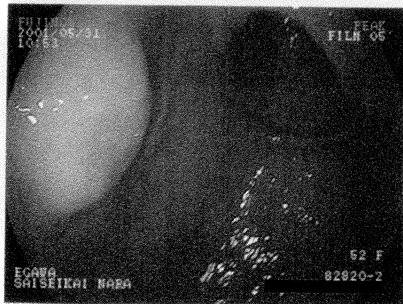
2001.3.26



2001.4.26



2001.5.31



2001.7.25

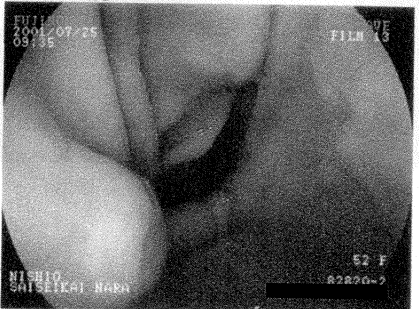

Fig. 1. Endoscopic finding of the stomach

Upper Left: It shows a whitish protruding lesion 20mm in diameter on the anterior wall of the angulus. (March 26, 2001)

Upper Right: 1 month later (April 26, 2001)

Lower Left: 2 months later (May 31, 2001)

The appearance has changed to a submucosal tumor with erosion on the top.

Lower Right: 4 months later (July 25, 2001) It shows a submucosal tumor with shallow central depression on the top.

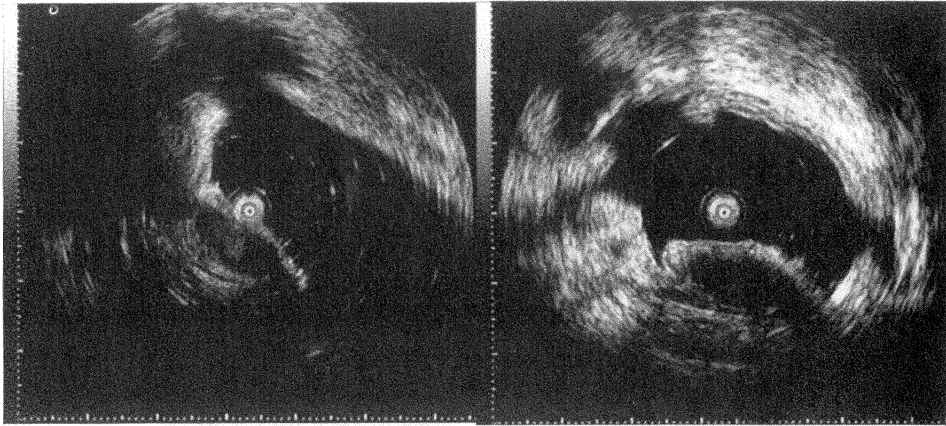


Fig. 2. Endoscopic ultrasonography (15MHz) reveals a hypoechoic tumor in the third layer of the stomach wall.

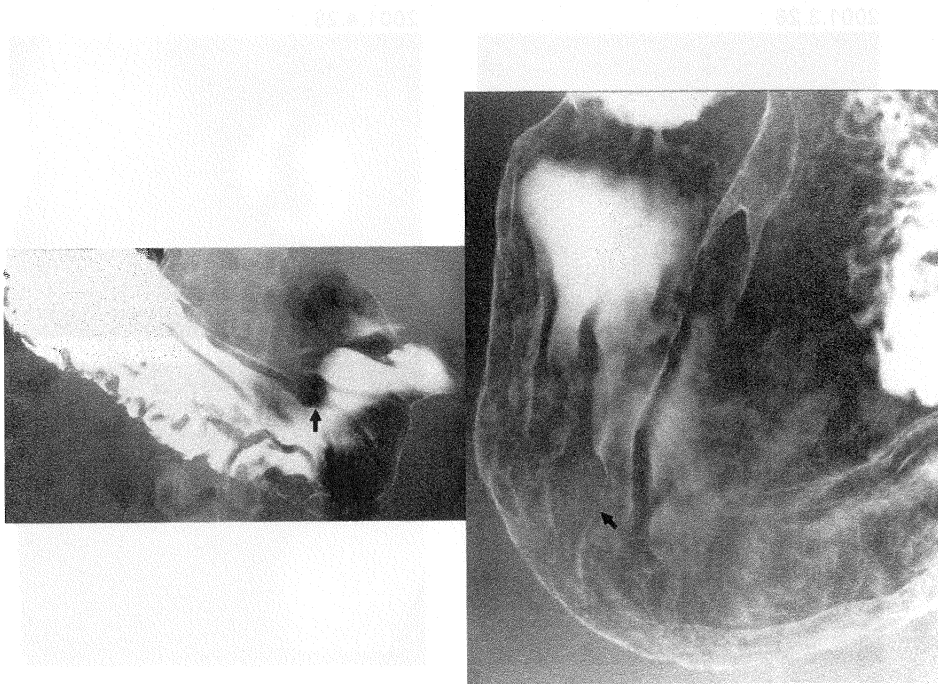


Fig. 3. Upper gastrointestinal X-ray finding on July 24 2001.

Left : It shows a submucosal tumor on the anterior wall of the angulus.

Right : It shows a submucosal tumor on the greater curvature of the gastric antrum.

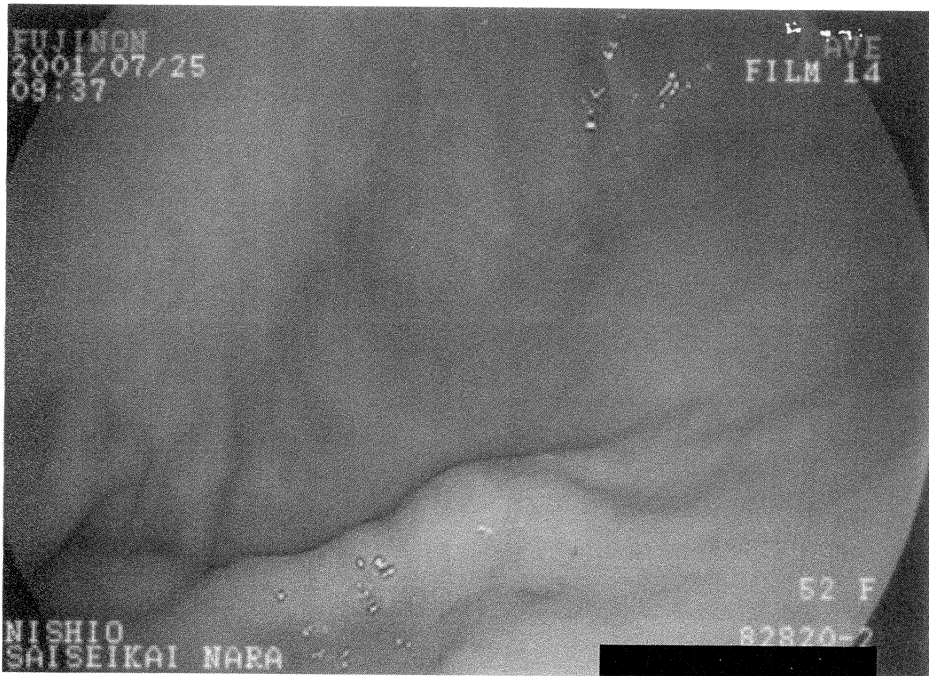


Fig. 4. Endoscopic finding of the stomach on July 25,2001. It shows a submucosal tumor on the greater curvature of the gastric antrum.

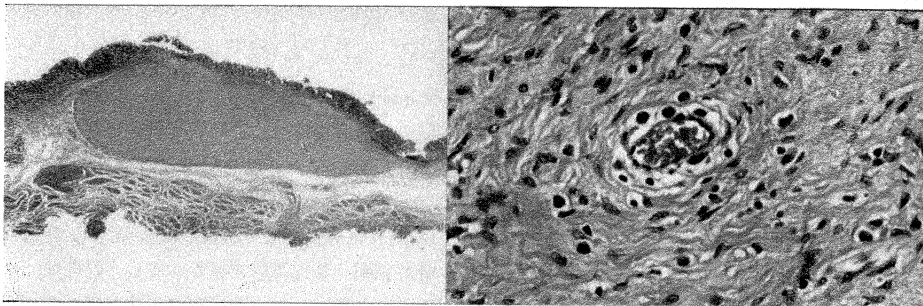


Fig. 5. Histological finding of the resected specimen from the anterior wall of the angulus.  
Left : Loupe view reveals the tumor is confined to the submucosa and the basal layers of the mucosa.  
Right : High power view reveals the perivascular arrangement of the spindle-shape cells and an inflammatory infiltrate composed of lymphocytes and eosinophils.( H.E.staining  $\times 400$  )

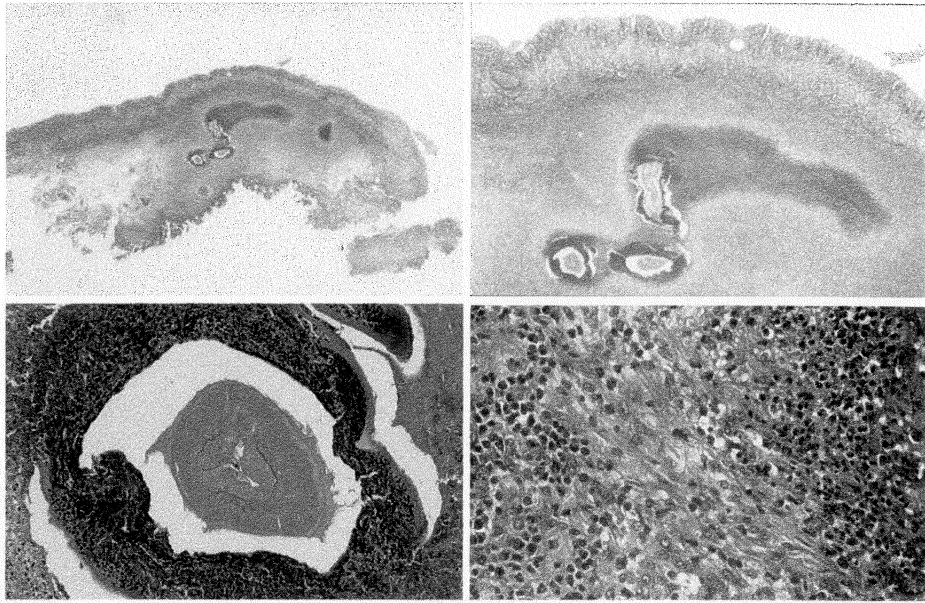


Fig. 6. Histological finding of the resected specimen from the greater curvature of the gastric antrum.

Upper Left : Loupe view reveals the lesion in the submucosal layer.

Upper Right : Low power view reveals the worm body considered as an anisakis surrounded by a granuloma with eosinophils. In addition, the eosinophilic abscess is seen. (H.E.staining  $\times 40$ )

Lower Left : A cross section of the worm body with a surrounding inflammatory lesion. (H.E.staining  $\times 100$ )

Lower Right : Granulomatous inflammation includes prominent eosinophil infiltration. (H.E.staining  $\times 400$ )

## 考 察

アニサキスは本来人間の寄生虫ではなく、クジラ、イルカを終宿主とし、オキアミを餌とするサバ、アジ、タラなどを介して人体に迷入したもので、幼虫は人体内では成虫とはなり得ず死滅する。この際に消化管壁に刺入し、局所の炎症（蜂窩織炎、膿瘍、肉芽腫）を形成する。胃アニサキス症は症状により劇症型と緩和型に分けられる。劇症型は生の魚やイカを摂取後4～8時間で急激な上腹部痛、悪心、嘔吐を発する。緩和型は軽症で気付かないことが多く、胃粘膜下腫瘍様の隆起として観察される。本症例は緩和型と考えられた。

寄生虫性肉芽腫では病変は、①粘膜下層を中心にしてしばしば筋層に及び、②中心に虫体もしくは壊死（限局性膿瘍）を有する肉芽組織層があり、その周囲に広範な好酸球浸潤があり、③境界が不鮮明である。<sup>4)</sup>

IFPは1920年にKonjetzny<sup>5)</sup>により胃の polypoid fibroma と報告されたのが最初である。その後1949年

Vanek<sup>6)</sup>は胃前庭部の粘膜下層に好酸球浸潤を伴う肉芽腫の6例を報告し、骨や軟部組織で見られ histiocyte によって特徴づけられる好酸球性肉芽腫と区別するため“gastric submucosal granuloma with eosinophilic infiltration”と呼称した。組織学的特徴として①線維芽細胞、線維細胞、疎性膠原線維から成る②好酸球、リンパ球の浸潤があり、リンパ球は時に未熟なリンパ濾胞を形成する、③細小動脈、毛細血管、リンパ管の増生をみる、の3つを挙げている。1953年 Helwig & Ranier<sup>7)</sup>は同様の病変を10例提示し小血管周囲に疎に配列した波状の線維性結合組織の同心円状配列 (onion skin or concentric pattern) を組織学的特徴として追加した。これらの特徴を有するものに対し inflammatory fibroid polyp と呼ぶことを提唱し、現在この名称が一般的に使われている。本邦においても胃のIFPは1951年の中馬<sup>8)</sup>の1例報告以来200例にのぼるがその成因については未だ十分に解明されていない。IFPの成因には諸説があり、炎症、アレルギー、腫瘍、異物刺激、寄生虫などが考えられてい

る。Helwig & Ranier<sup>7)</sup>は細菌, 化学物質, 代謝産物, 損傷など, ある種の炎症性刺激に対する粘膜, 粘膜筋板および粘膜下層の結合組織の反応性病変ではないかと推察している。また Bullock & Moran<sup>9)</sup>や Johnstone & Morson<sup>10)</sup>も同様の機序を考えている。1954年 Moran & Sherman<sup>11)</sup>は胃液や異物をウサギの胃壁に注入することにより IFP と同一の肉芽腫を実験的に作成した。ヒトにおいては胃潰瘍や一時的な表層びらんを通して内因性異物である胃液や外因性異物である胃内容が胃壁に入っており行き異物反応としての慢性肉芽腫ができるのだろうと推察している。

最近, 免疫組織化学的所見により, 神経原性に対する neuron-specific enolase, S-100 蛋白, 血管内皮細胞に対する第Ⅷ因子関連抗原, 組織球に対する  $\alpha$ 1-antitrypsine や lysozyme, さらに平滑筋細胞に対する desmin や  $\alpha$ -actin antibody などすべての抗体に対し免疫原性を示さないが, 間葉細胞に対する vimentin, fibronectin に陽性を示す症例が認められることより, 現在のところ IFP 病変の主体をなす紡錘形細胞は線維芽細胞であるとの見解が支配的である。なお電顕所見においてもこの細胞は線維芽細胞であるという説が一般的である。<sup>12,13,14)</sup> このことより今日では炎症説が有力となっている。

栄枝<sup>15)</sup>らはアニサキス I 型を添加抗原とする白血球遊走阻止試験が陽性でアニサキス I 型抗原に対し細胞性免疫が成立していることより, IFP の病変成立にアニサキスなどの寄生虫の感染が関与している可能性を示唆している。Stolte & Finkenzeller et al<sup>16)</sup>は寄生虫感染後のアレルギーあるいは異物反応による反応性病変ではないかと推察している。IFP で虫体あるいはその殻皮などを直接証明したとする報告はないが矢崎<sup>17)</sup>らはイヌを用いた動物実験でアニサキス幼虫は胃壁への刺入, 脱出を繰り返す傾向が強いと報告している。本症例では寄生虫が胃壁に刺入することにより粘膜が傷害され, 間質が化学的, 物理的, 生物学的な炎症性刺激に曝されることにより IFP が形成されたのかもしれない。

本症例では IFP に近接して寄生虫性肉芽腫がありその中にアニサキスと考えられる虫体が見られた。このことは IFP においてもアニサキスなどの寄生虫の感染が病変成立に関与している可能性が示唆された。IFP と寄生虫性肉芽腫が同時に見られたとする報告は我々が検索した範囲では他に認めず, IFP の成因を解明する上でも本症例は貴重な症例と考えられる。

尚, 本論文の要旨は第 64 回日本消化器内視鏡学会総会において報告した。

## 文 献

- 1) 村島義男・今村哲理・佐藤利宏：いわゆる胃好酸球形肉芽腫(広義)-寄生虫性, とくに, アニサキス肉芽腫について. 臨消内科. **8** : 1333-1339, 1991.
- 2) 浅木茂：胃好酸球形肉芽腫. 上銘外喜夫編, 別冊日本臨床領域別症候群 5 消化管症候群, 日本臨床社, 大阪, 396-399, 1994.
- 3) Ureles, A. L., Alschibaja, T., Lodico, D. and Stabins, S. J. : Idiopathic eosinophilic infiltration of the gastrointestinal tract, diffuse and circumscribed. Am. J. Med. **30** : 899-909, 1961.
- 4) 遠城寺宗知・海江田統：胃の好酸球形肉芽腫, とくに寄生虫性肉芽腫との鑑別. 日病院会誌. **56** : 192-193, 1967.
- 5) Konjetzny, G. E. : Ueber magenfibrome. Beitr. Klin. Chir. **119** : 53-61, 1920.
- 6) Vanek, J. : Gastric submucosal granuloma with eosinophilic infiltration. Am. J. Pathol. **25** : 397-411, 1949.
- 7) Helwig, E. B. and Ranier, A. : Inflammatory fibroid polyps of the stomach. Surg. Gynecol. Obstet. **96** : 355-367, 1953.
- 8) Chuma, E. : A case of gastric granuloma with eosinophilic infiltration. Med. J. Osaka Univ. **2** : 71-74, 1951.
- 9) Bullock, W. K. and Moran, E. T. : Inflammatory fibroid polyps of the stomach. Cancer **6** : 488-493, 1953.
- 10) Johnstone, J. M. and Morson, B. C. : Inflammatory fibroid polyp of the gastrointestinal tract. Histopathology **2** : 349-361, 1978.
- 11) Moran, T. J. and Sherman, F. E. : Granulomas of stomach. II. Experimental production by intramural injection of foreign material including gastric juice. Am. J. Clin. Pathol. **24** : 422-33, 1954.
- 12) 谷千秋・山本啓一郎・勝又健次・山下晋矢・小柳泰久・斉藤利彦・川口実：胃の inflammatory fibroid polyp. 臨消内科. **9** : 1347-1353, 1994.
- 13) 森田博義・谷昌尚：Inflammatory fibroid polyp. 臨消内科. **6** : 1341-1347, 1991.
- 14) Shimer, G. R. and Helwig, E. B. : Inflammatory fibroid polyps of the intestine. Am. J. Clin. Pathol. **81** : 708-714, 1984.

- 15) 栄枝弘司・橘真理・井戸英司・中澤慶彦・岡崎和一・山本泰朗・山本泰猛・伊藤憲一：胃の炎症性線維腫様ポリープの2症例. *Gastroenterol. Endosc.* **28** : 1006-1010, 1996.
- 16) **Stolte, M. and Finkenzeller, G.** : Inflammatory fibroid polyp of the stomach. *Endoscopy* **22** : 203-207, 1990.
- 17) 矢崎康幸・並木正義：アニサキス症－動物実験の結果を踏まえて－. *消内視鏡* . **5** : 1583-1588, 1993.