

# 肺出血を伴った p-ANCA 陽性の急速進行性糸球体腎炎の 1 例

奈良県立医科大学第 1 内科学教室

松井 一 哲, 中谷 晃, 椎木 英 夫  
 鵜山 秀 人, 藤本 隆, 土肥 和 紘

## A CASE OF p-ANCA POSITIVE RAPIDLY PROGRESSIVE GLOMERULONEPHRITIS WITH ALVEOLAR HEMORRHAGE

KAZUNORI MATSUI, AKIRA NAKATANI, HIDEO SHIIKI  
 HIDETO UYAMA, TAKASHI FUJIMOTO and KAZUHIRO DOHI

*First Department of Internal Medicine, Nara Medical University*

Received November 22, 1996

**Abstract:** We report a case of rapidly progressive glomerulonephritis (RPGN) with perinuclear antineutrophil cytoplasmic antibodies (p-ANCA) who presented with alveolar hemorrhage during the clinical course. A 72-year-old woman was admitted to our hospital for close examination of acute renal failure, proteinuria and hematuria. Laboratory data on admission showed massive proteinuria (2.1 g/day), elevated serum creatinine (3.4 mg/dl), and p-ANCA positive. Anti-glomerular basement membrane antibody was negative. Renal biopsy revealed necrotizing crescentic glomerulonephritis without deposition of immunoglobulins. She required hemodialysis soon after admission. Combined therapy including prednisolone, cyclophosphamide, heparin and dipyridamole was performed, but was ineffective. Furthermore, alveolar hemorrhage appeared 36 days after admission. She died of massive pulmonary bleeding. One therefore should pay particular attention to alveolar hemorrhage in patients with p-ANCA positive RPGN.

### Index Terms

perinuclear antineutrophil cytoplasmic antibodies, rapidly progressive glomerulonephritis, alveolar hemorrhage

### はじめに

急速進行性糸球体腎炎(RPGN)は、無治療の場合には数週から数か月で末期腎不全に至る重篤な疾患である。RPGNは、その病理組織像が壊死性半月体形成を主病変とする増殖性糸球体腎炎であることから、壊死性半月体形成性腎炎(necrotizing crescentic glomerulonephritis, NCGN)とも呼ばれる。NCGNは、糸球体への免疫グロブリンの沈着様式から、免疫複合体型(IC型)、抗糸球体基底膜抗体型(抗GBM抗体)、および免疫グロブリンや補体の沈着がほとんど認められない pauci-immune 型に分類されている。しかし近年では、pauci-immune 型

NCGN と抗好中球細胞質抗体(ANCA)との関連が注目されており、ANCA陽性のNCGNはRPGNの中でも特にANCA関連腎炎と総称されている<sup>1)</sup>。一方、抗GBM抗体によるRPGNは肺出血を合併することが多く、この合併例がGoodpasture症候群と呼ばれている<sup>2)</sup>。今回著者は、肺出血を伴ったp-ANCA陽性のRPGNと1例を経験したので、若干の文献的考察を加えて報告する。

### 症 例

患 者：72歳，女性  
 主 訴：全身倦怠感と嘔気

家族歴：兄 肺癌, 妹 肺結核

既往歴：69歳 十二指腸潰瘍

現病歴：平成6年11月6日頃から全身倦怠感と嘔気を自覚したために同月12日に近医を受診し、蛋白尿と血尿をはじめて指摘された。その後も自覚症状は持続しており、腎機能障害も加わったため、同年12月6日に精査を目的として当科に入院した。

入院時身体所見：身長143cm, 体重43kg. 結膜は貧血様であるが、黄染はない。表在リンパ節を触知しない。胸部と腹部に異常を認めない。下腿に浮腫を認めない。表在リンパ節を触知しない。神経学的所見に異常を認めない。

入院時検査成績：検尿では、蛋白尿と血尿が認められ、1日尿蛋白排泄量は2.1gであった。生化学検査では、低アルブミン血症に加えてBUNと血清クレアチニン値が上昇していた。腎機能は、クレアチニクリアランスが14ml/分であり、高度に低下していた。免疫学的検査では、抗核抗体、抗DNA抗体、抗GBM抗体、およびc-ANCAは陰性であったが、p-ANCAが陽性を示した(Table 1)。

腎生検所見：第9病日に実施した腎生検組織をFig. 1に示す。標本には24個の糸球体が含まれており、うち12個は完全に硝子化していた。11個の糸球体は分節状あるいは全周性の半月体形成を呈しており、うち7個が細胞性半月体、4個が線維細胞性半月体であった。さらに間質には、少数の好中球を含む単核球浸潤が広範に認められたが、血管炎の所見はなかった。さらに1個の糸球体にはフィブリン析出を伴う分節状の壊死性病変が観察

された。蛍光抗体法では、半月体に一致してフィブリン体の沈着が認められたが、免疫グロブリンおよび補体は沈着していなかった。電顕像では、electron dense depositは認められなかった。

入院後経過：本例は、腎生検所見から壊死性半月体形成性糸球体腎炎と診断された。入院後も腎機能が改善しないため、第10病日から血液透析を開始した。第13病日からプレドニゾン、シクロフォスファミド、ヘパリン、およびジビリダモールを用いた多剤併用療法を開始した。その後、血清クレアチニン値は低下傾向を示したが、回復が不十分であったために第34病日からメチルプレドニゾン・パルス療法を実施した。なお、同日のp-

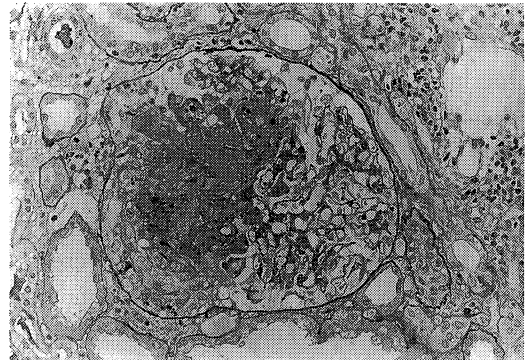


Fig. 1. The glomerulus showed segmental necrotizing lesion and cellular crescent (PAS stain, ×400).

Table 1. Laboratory data on admission

Urinalysis		Serology	
Protein	2.1 g/day	CRP	0.3 mg/dl
Occult blood	(3+)	RF	3 U/ml
Sugar	(-)	IgG	769 mg/dl
ESR (1hr)	30 mm	IgA	286 mg/dl
Peripheral blood		IgM	58 mg/dl
RBC	324×10 <sup>4</sup> /μl	C3	52 mg/dl
Hb	9.8 g/dl	C4	20 mg/dl
Ht	29.8 %	CH50	32 U/ml
WBC	6,200 /μl	ANA	(-)
Plt	26.3×10 <sup>4</sup> /μl	anti-DNA Ab	2.1 IU/ml
Bloodchemistry		anti-GBM Ab	(-)
TP	6.9 g/dl	c-ANCA	(-)
ALB	3.2 g/dl	p-ANCA	(+)
TC	168 mg/dl		
BUN	46 mg/dl		
Scr	3.4 mg/dl		

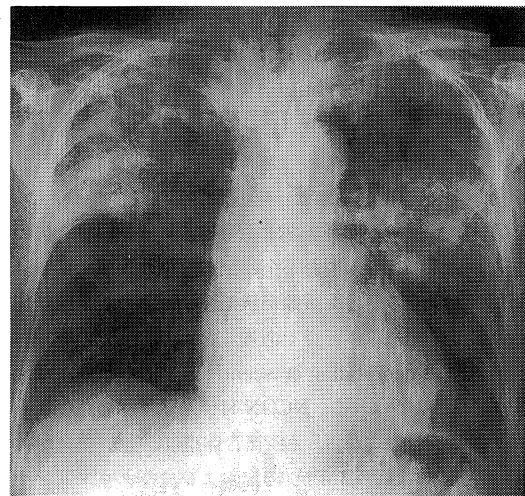


Fig. 2. Chest X-ray shows bilateral pulmonary hemorrhage.

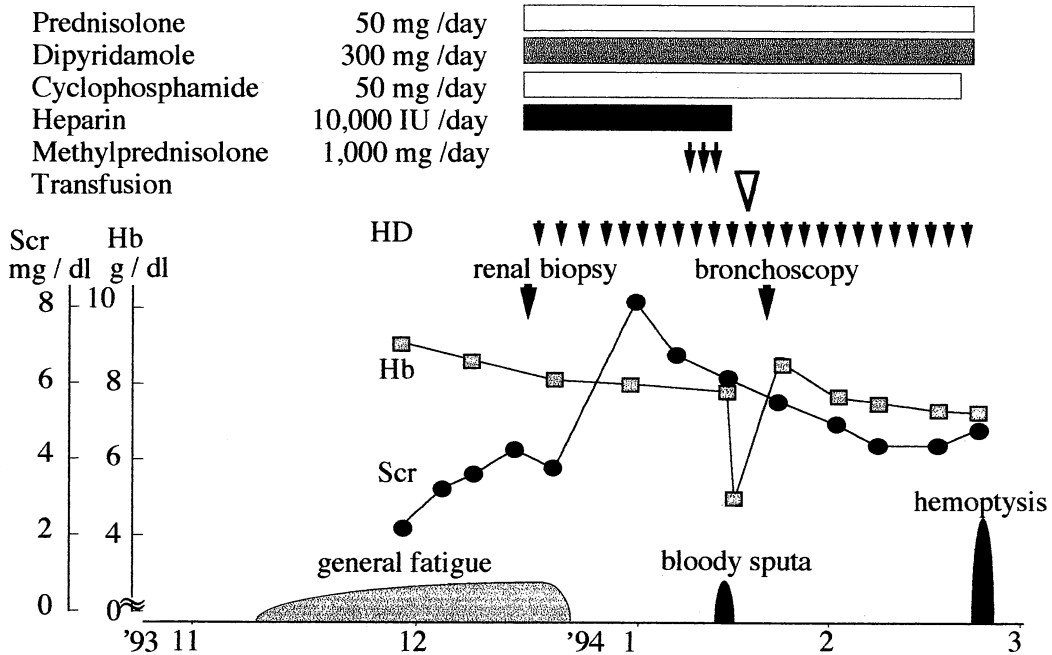


Fig. 3. Clinical course.

ANCA 値は 730 単位という高値を示した。第 36 病日には血痰が出現し、胸部レントゲン写真で右上肺野と左中肺野に浸潤影が認められた (Fig. 2)。ヘマトクリットと動脈血酸素分圧の低下も認められたため、胸部レントゲン写真での浸潤影が肺出血によるものと考え、ヘパリンを中止した。その後、肺の浸潤陰影は改善したので、肺出血の精査を目的として第 44 病日に気管支鏡検査を施行した。経気管支肺生検による肺組織像では肺胞内出血巣が認められ、一部は器質化していた。また、肺胞壁は軽度肥厚していたが、血管炎を示唆する所見は認められなかった。血清クレアチニン値は低下傾向を示し、第 65 病日には p-ANCA 値も 172 単位まで低下したが、第 78 病日に突然の大量咯血後、呼吸が停止した (Fig. 3)。なお、病理解剖は、家族の同意が得られなかった。

## 考 察

### 1. 肺出血を合併する RPGN

肺出血と腎炎を合併する続発性疾患として、結節性多発動脈炎、SLE、Wegener 肉芽腫症などを含む血管炎が知られている。本例は、関節炎や皮疹などの症状を欠いており、抗核抗体も陰性であった。しかも腎生検組織所見からは血管炎が否定的であること、免疫複合体の糸球体内沈着も認められなかったことから、結節性多発動脈

炎、SLE、Wegener 肉芽腫症などによる血管炎は否定された。

Goodpasture<sup>3)</sup> は、1919 年に急速進行性糸球体腎炎に肺出血を伴う特異な臨床像を呈した症例をはじめて報告した。Stanton & Tange<sup>4)</sup> は、肺出血を合併した 9 例の急速進行性糸球体腎炎について検討し、原発性と判断されるものを Goodpasture 症候群と命名した。その後、Lerner et al.<sup>5)</sup> は、Goodpasture 症候群患者の血清中には抗 GBM 抗体が陽性であることを明らかにした。現在では、Goodpasture 症候群は、肺出血と急速進行性糸球体腎炎の両者が抗 GBM 抗体によって惹起される疾患と定義されている。本例は、血中抗 GBM 抗体が陰性であったことから、Goodpasture 症候群にも合致しない。したがって、本例は、p-ANCA 陽性の急速進行性腎炎症候群を呈した症例であること、さらに腎生検組織を用いた免疫学的検査で免疫複合体が認められないので、pauci-immune type の半月体形成性腎炎と考えられた。ただし、最近の厚生省特定疾患の新分類(試案)では、本病型は、II 型とされている。

### 2. 肺出血を合併する ANCA 関連腎炎の病因

pauci-immune type の急速進行性腎炎症候群が肺出血を合併することは、稀とされてきた<sup>6)</sup>。しかし、Couser<sup>7)</sup> は、特発性 RPGN 18 例の約半数例が発症初期に軽度の

血痰あるいは胸部異常陰影を呈したと報告している。最近、有村らも、p-ANCA 陽性急速進行性糸球体腎炎例の48%が肺出血を合併したと報告している<sup>9)</sup>。つまり、肺出血の発症にはp-ANCAの関与している可能性が強いといえる。p-ANCAの標的抗原であるミエロペルオキシダーゼ(MPO)は、cationic interaction, HOClの産生、potent proteolysis, proteinase inhibitorの抑制などの作用を有すると考えられている<sup>9)</sup>。血管内皮細胞に固着した好中球によって放出されるMPOが毛細血管の壊死や断裂を惹起するため、壊死性半月体形成性糸球体腎炎や肺出血が発症するものと推測されるが、なぜ腎糸球体と肺が特異的に障害されるかについては不明である。

### 3. RPGN および肺出血に対する治療

RPGNに対する治療として、副腎皮質ステロイドとシクロフォスファミドの併用が勧められている<sup>10)</sup>。また、メチルプレドニソロン・パルス療法については、Bolton, et al.<sup>11)</sup>は9例中6例、Couserは58例中45例に有効であったと報告している<sup>7)</sup>。本例には、プロドニソロン、シクロフォスファミド、ヘパリン、およびジピリダモールを用いる多剤併用療法とメチルプレドニソロン・パルス療法を実施した。この両者は、p-ANCA抗体価の推移から、有効な治療法であったと考えられた。しかし、経過中に肺出血を合併したことから、今回施行した多剤併用療法、およびメチルプレドニソロン・パルス療法は、本例に対して十分な治療効果を発揮したとはいえない。Goodpasture症候群での検討<sup>12)</sup>と同様のものは現段階ではまだ実施されていないが、血漿交換療法の併用も考慮すべきであると考えられる。

## お わ り に

肺出血を合併したp-ANCA陽性の急速進行性糸球体腎炎の1例を経験したので報告した。

本論文の要旨は、第24回日本腎臓学会西部学術大会(1994年6月、福岡)において発表した。

## 文 献

1) Falk, R. J. : ANCA associated renal disease. *Kidney Int.* 38 : 998, 1990.

2) Wiliam, A. B., John, P. J., Sigmund, T., Yeager, H. C. and Wilson, C. B. : Anti-glomerular basement membrane antibody mediated glomerulonephritis and Goodpasture's syndrome. *Medicine* 58 : 348, 1979.

3) Goodpasture, E. W. : The significance of certain pulmonary lesions in relation to the etiology of influenza. *Am. J. Med. Sci.* 158 : 86, 1919.

4) Stantone, M. C. and Tange, J. D. : Goodpasture's syndrome; Pulmonary hemorrhage associated with glomerulonephritis. *Aust. Ann. Med.* 7 : 132, 1958.

5) Lerner, R. A., Glasscock, R. J. and Dixon, F. J. : The role of anti-glomerular basement membrane antibody in the pathogenesis of human glomerulonephritis. *J. Exp. Med.* 126 : 989, 1967.

6) Leatherman, J. W., Davies, S. F. and Hoidal, J. R. : Alveolar hemorrhage syndrome: Diffuse microvascular lung hemorrhage in immune and idiopathic disorders. *Medicine* 63 : 343, 1984.

7) Couser, W. G. : Idiopathic rapidly progressive glomerulonephritis. *Am. J. Nephrol.* 2 : 57, 1982.

8) 有村義宏, 長沢俊彦 : 抗好中球細胞質抗体. *臨床病理* 41 : 866, 1993.

9) 長澤俊彦 : 血管炎症候群と腎障害. *日腎誌.* 36 : 81, 1994.

10) Fanci, A. S., Katz, P., Haynes, B. F. and Wolff, S. M. : Cyclophosphamide therapy of severe necrotizing vasculitis. *N. Engl. J. Med.* 301 : 235, 1979.

11) Bolton, W. K. and Couser, W. G. : Intravenous pulse methyl-prednisolon therapy of acute crescentic rapidly progressive glomerulonephritis. *Am. J. Med.* 66 : 495, 1979.

12) Lockwood, C. M., Boulton, J. J., Lowenthal, R. M., Simpson, I. J. and Peter, D. K. : Recovery from Goodpasture's syndrome after immunosuppressive treatment and plasmapheresis. *Br. Med. J.* 2 : 252, 1975.