

血行性腎盂腎炎による急性腎不全で発症した 感染性心内膜炎の1例

奈良県立医科大学第1内科学教室

濱野 一將, 友田 芳夫, 岩野 正之, 藤本 眞一,
西野 俊彦, 椎木 英夫, 土肥 和紘

A CASE OF INFECTIVE ENDOCARDITIS COMPLICATED BY ACUTE RENAL FAILURE DUE TO HEMATOGENOUS PYELONEPHRITIS

KAZUMASA HAMANO, YOSHIO TOMODA MASAYUKI IWANO, SHINICHI FUJIMOTO
TOSHIHIKO NISHINO, HIDEO SHIKI and KAZUHIRO DOHI

First Department of Internal Medicine, Nara Medical University

Received August 6, 1997

Abstract: We report a case of infective endocarditis (IE) with acute renal failure. A 30-year-old man who had undergone right nephrectomy due to a traffic accident was admitted to our hospital because of fever and oliguria. He had suffered from an infected nail on a right toe two years before admission. Two weeks prior to admission, a high-grade fever, chills, and malaise developed, and the patient noticed many Osler's nodes on his hands and feet. Laboratory data on admission disclosed a marked increase in serum creatinine (7.6 mg/dl) and leukocytosis with a left shift. An echocardiogram revealed a large vegetation on a posterior leaflet of the mitral valve, complicated by moderate mitral regurgitation. Cultures of blood and urine samples yielded *Staphylococcus aureus*. IE and acute renal failure were diagnosed. The patient received cephazolin (8g dialy) and underwent hemodialysis. Three days after admission, urine volume increased and hemodialysis was discontinued. The high fever disappeared one month later. A renal biopsy performed on the 50th hospital day revealed interstitial nephritis accompanied by neutrophilic infiltration. Neither crescent nor mesangial proliferation was evident. This was an extremely rare case in which renal failure was probably caused by hematogenous pyelonephritis affecting the solitary kidney.

Index Terms

infective endocarditis, acute renal failure, solitary kidney

はじめに

感染性心内膜炎患者が蛋白尿や血尿, 時に急性腎不全を呈することは古くから知られた事実であり, これらについての報告は19世紀後半から散見される。1920年代では, これら腎症状の原因は, 腎細動脈および糸球体毛細血管に菌体が塞栓することによるものと考えられてい

た¹⁾。しかし現在では, 感染性心内膜炎に合併する腎病変の大半は, 細菌菌体に対する免疫複合体が糸球体に沈着することで惹起されると考えられている²⁾。今回著者らは, 緊急透析を必要とする急性腎不全を合併した片腎の感染性心内膜炎例を経験した。本例は, 腎生検所見に急性腎不全の原因となる糸球体病変を欠いており, 臨床像および臨床経過から黄色ブドウ球菌による血行性腎盂腎

炎が急性腎不全の原因として推察された興味ある症例と思われたので報告する。

患者：30歳，男性，設計技師。

主訴：発熱，全身倦怠感

既往歴：18歳時に交通事故による腎損傷のため，右腎を摘出された。

家族歴：特記事項なし。

現病歴：平成6年頃から陥入爪の右第1趾に感染を頻回に繰り返していた。平成8年1月初旬から易疲労感を自覚しており，平成8年1月12日から発熱と全身倦怠感に加え，四肢末端に痛性の紅斑が出現した。1月14日に発熱と全身倦怠感が高度になり，100ml前後の乏尿と左難聴も加わったので近医を受診した。血液生化学検査でScrが7.6mg/dlに上昇していたので，1月16日に当科に紹介された。なお，経過中に労作時呼吸困難，下腿浮腫などの心不全症状は出現していない。

入院時身体所見：身長173cm。体重74kg。脈拍82/分，整。血圧128/78mmHg。体温39℃。意識は清明。左感音性難聴を認める。結膜に黄染と貧血を認めない。頸静脈に怒張を認めない。呼吸音は正常肺泡音で，副雑音を聴取しない。腹部は平坦，軟で，肝・脾・腎を触知しない。右側腹部に手術痕を認める。左背部に叩打痛を認める。両側の手掌と足底にOsler結節を認める。右第1趾に発赤と腫脹を伴った陥入爪を認める。下腿に浮腫はない。

入院時検査成績：検尿は，潜血が2+であったが，尿蛋白を欠いていた。尿沈渣では，1視野に赤血球が30-40個，白血球が70-80個認められたが，円柱は観察されなかった。血液学的検査では，白血球数が21,300/ μ lに増多，白血球分画は桿核球が21%の左方移動を示した。また，血小板も9.7万/ μ lに減少していた。腎機能は，血清Cr値が8.6mg/dl，BUN値が100mg/dl，およびクレアチニンクリアランス(Ccr)が8ml/分であり，高度に低下していた。また，尿中 β_2 -microglobulin(β_2 MG)は1.2mg/日に著高しており，高度の尿細管障害の存在が示唆された。血清学的検査では，血清補体価は正常範囲にあり，免疫複合体，抗核抗体，およびリウマチ因子も陰性であった。一方，赤沈の促進とCRPの上昇が認められた。

また，入院当日の血液培養，尿培養，および陥入爪感染巣の培養からメチシリン感受性黄色ブドウ球菌が検出された(Table 1)。

心電図：毎分110の洞性頻脈と，高カリウム血症によるテント状のT波が認められた。

心エコー図：僧帽弁後尖に直径2cmの巨大な疣贅と

軽度の僧帽弁逆流が認められた。一方，大動脈弁の破壊および逆流はなかった。また，左室収縮性は正常範囲にあり，心嚢液の貯留も認められなかった(Fig. 1)。

腹部エコー：左腎は腫大しており，右腎は描出されなかった。腎内膿瘍形成や水腎症は認められなかった。

Table 1. Laboratory data on admission

Urinalysis	Alb	3.5	g/dl
protein (-)	BUN	100	mg/dl
occult blood (2+)	Scr	8.6	mg/dl
sediment RBC 30-40/F	FBS	121	mg/dl
WBC 70-80/F	Na	132	mEq/l
Hematology	K	4.3	mEq/l
RBC 495×10^4 / μ l	Cl	94	mEq/l
Ht 47.1 %	Serology		
Hb 12.2 g/dl	CRP	28	mg/dl
WBC 21,300 / μ l	C3	175	mg/dl
(stab 60 %)	C4	35	mg/dl
(seg 21 %)	RF		(-)
Plt $9.7 \times 10_4$ / μ l	immune complex Clq		(-)
ESR 50 mm/hr	Renal function		
Blood biochemistry	β_2 -MG	12	mg/l
T-Bil 3.0 mg/dl	urine β_2 -MG	1.2	mg/day
D-Bil 2.1 mg/dl	urine NAG	2.4	U/l
GOT 44 IU/l	Ccr	8	ml/min
GPT 74 IU/l	Culture		
LDH 499 IU/l	blood MSSA	10^8	cells/ml
TC 172 mg/dl	urine MSSA	10^8	cells/ml
TP 6.4 g/dl	nail tissue MSSA	10^4	cells/ml

MSSA : methicillin-sensitive Staphylococcus aureus.

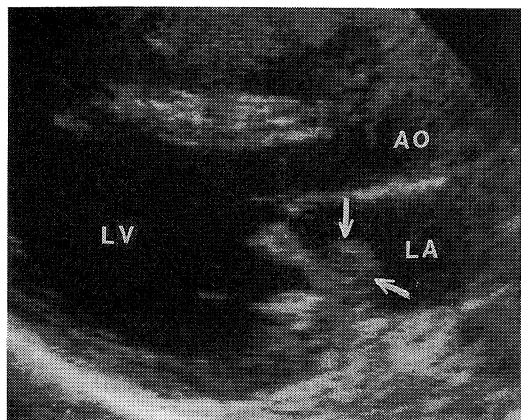


Fig. 1. Echocardiography.

This cardiac echography shows vegetation of mitral valve and mild mitral regurgitation.

LV ; left ventricle, AO ; aortic root, arrow ; vegetation.

入院後経過；高熱，Osler 結節，および僧帽弁疣贅から急性腎不全を合併した感染性心内膜炎と診断し，1日8gのセファゾリンを開始した。入院後，急性腎不全に対して第2と第3病日に緊急透析を施行した。第3病日には尿量が5L/日に達し，血清クレアチニンも低下したので，透析療法から離脱した。第5病日に初めて左鎖骨中線第5肋間に汎収縮期雑音(Levine 3/6)が聴取された。第44病日にCRPが陰性化し，第50病日からは発熱も認められなくなった。第30病日に施行した心エコー図検査では，僧帽弁の疣贅は縮小傾向を示していた。第85病

日の心エコー図では，中等度の僧帽弁逆流症は残存したが，疣贅は消失していた。急性腎不全の原因を探索する目的で，第50病日にエコーガイド下に腎生検を施行した。第100病日には，腎機能もCcr 50 ml/分前後に改善したので退院した(Fig. 2)。なお，蛋白尿は全経過中で認められなかった。

腎生検所見；糸球体は，蛍光抗体標本中の1個を含め，全標本中に3個しか含まれていなかったが，メサンギウム増殖あるいは半月体形成を示したものがなかった(Fig. 3)。蛍光抗体法所見では，IgAとC3がメサンギウ

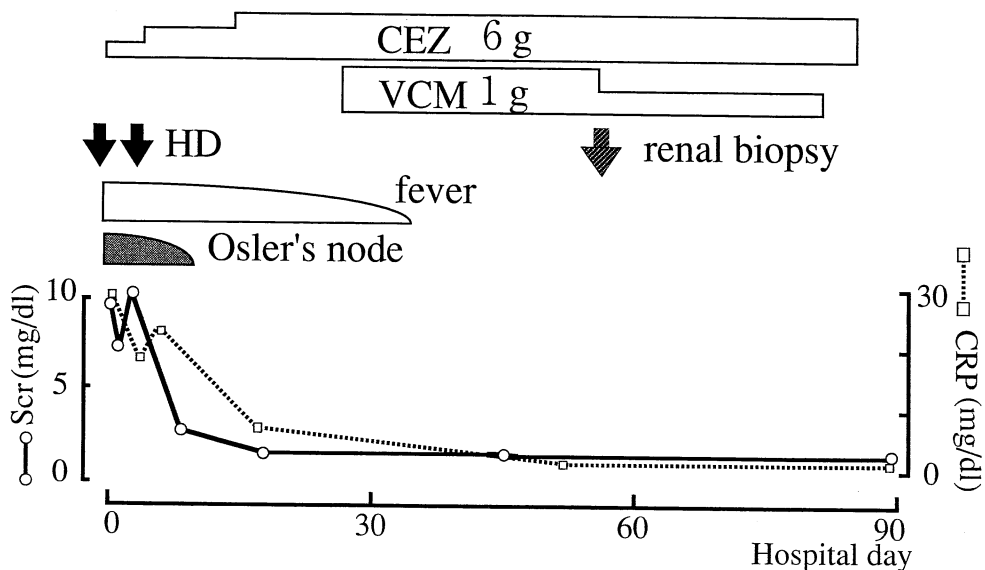


Fig. 2. Clinical course.

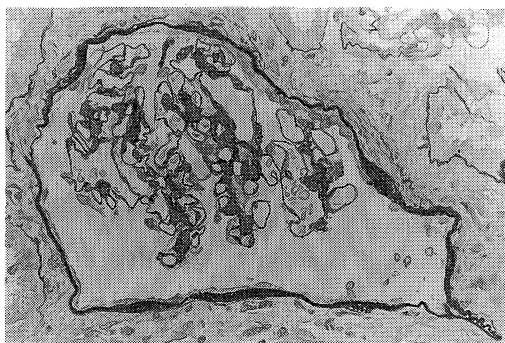


Fig. 3. Light microscopic findings of renal biopsy. A glomerulus shows minor glomerular abnormalities (periodic acid Schiff staining, $\times 400$).

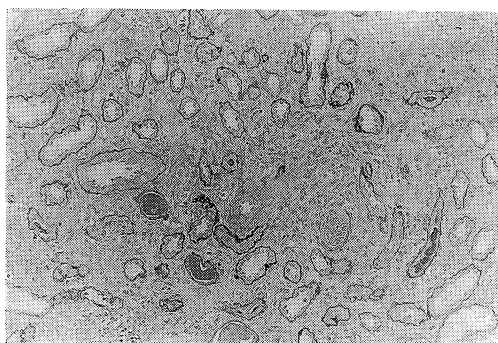


Fig. 4. Light microscopic findings of renal biopsy. There are large foci of tubular atrophy and interstitial fibrosis with mononuclear cell infiltration (periodic acid Schiff staining, $\times 100$).

ム域に沈着していたが、その蛍光強度は微弱でしかも分節状であった。尿管・間質については、髓質に単核球を主体とする細胞浸潤が認められ、好中球も混在していた。間質の線維化と尿管の萎縮を伴っており、亜急性期の腎盂腎炎像に一致した(Fig. 4)。

考 察

1. 歴史的背景

細菌性心内膜炎に腎障害が合併することは19世紀後半から知られていたが、抗生物質の出現した1940年を境として腎病変の内容と出現頻度が大きく変遷している。つまり、Gorlia, et al.³⁾は、抗生物質出現前には細菌性心内膜炎患者の5-10%が腎不全で死亡していたが、化学療法の導入により死亡例が2-3%まで減少したと報告している。さらに、Spain & King⁴⁾は、非治療群では症例の33%がびまん性糸球体病変、症例の48%がfocal embolic glomerulonephritisを呈したと報告している。一方、ペニシリン治療群では症例の24%がfocal embolic glomerulonephritis像を呈したが、びまん性糸球体病変を呈する症例が存在しなかったという。当時のびまん性糸球体病変は、現在のメサンギウム増殖性糸球体腎炎、膜性増殖性糸球体腎炎、および半月体形成性糸球体腎炎を包括していた⁵⁾。また、感染性心内膜炎に合併する腎病変の原因として、疣贅由来の菌体が腎細動脈を塞栓することで発生するもの⁶⁾と考えられていた。

しかし現在では、右心系の弁、つまり三尖弁や肺動脈弁に疣贅が限局している症例でも腎病変が存在する⁷⁾ことと、糸球体に免疫複合体の沈着が証明された⁸⁾ことから、菌体成分と免疫グロブリンで形成された免疫複合体が糸球体に沈着することで糸球体腎炎が惹起されるものと推察されている。

2. 本例での急性腎不全の原因

本例での急性腎不全の原因として、当初は免疫複合体に関連した半月体形成性糸球体腎炎による急性腎不全が疑われた。しかし、尿蛋白が常に陰性であることから、半月体形成性糸球体腎炎による急性腎不全は否定的であった。本例は、尿培養で黄色ブドウ球菌が検出されたこと、尿中 β_2 MG濃度が著高していたこと、および腎組織所見に好中球浸潤を伴う間質性腎炎像を呈したことから、腎盂腎炎に起因する急性腎不全と考えられた。さて、本例の感染経路であるが、1) 男性、2) 塞栓症状、3) 下部尿路感染症の既往がないこと、および4) 尿路奇形や糖尿病などの基礎疾患を有していないことから、残腎への血行性感染が推測される。本例は、入院2週間前から右第1趾の感染巣が増悪していたので、右第1趾の感染巣から血

行性に波及して感染性心内膜炎と腎盂腎炎に進展した可能性が高い。また、それぞれの部位から検出された起原菌が同一であることも、血行性腎盂腎炎を支持する所見である。しかし、血行性腎盂腎炎の臨床の特徴である両側腎への感染は、本例が片腎であることから証明できなかった。抗生物質が繁用される現在では、腎盂腎炎による重篤な急性腎不全を呈する症例はきわめて稀である。著者らの検索した範囲では、1985年のEbene, et al.⁹⁾の1剖検例にすぎない。彼らの症例は、糸球体病変を示さず、腎皮質に微少膿瘍を形成していた。本例も、微少膿瘍を形成した腎盂腎炎であった可能性がある。

感染性心内膜炎に合併した糸球体腎炎の蛍光抗体法所見は、糸球体基底膜とメサンギウム領域へのIgG, IgA, IgM, および補体の顆粒状沈着であると報告されている^{8,10)}。本例の蛍光抗体所見も、軽微かつ分節状であるが、メサンギウム域にIgAとC3の沈着が観察された。したがって、本例でも、糸球体への免疫複合体の沈着が推察されよう。

ま と め

急性腎不全の原因として、残腎での血行性腎盂腎炎が推察される1例を経験したので、若干の文献の考察を加えて報告した。

本論文の要旨は、第26回日本腎臓学会西部学術大会(1996年9月、四日市)において発表した。

文 献

- 1) Baehr, G. and Laude, H. : Glomerulonephritis as a complication of subacute streptococcus endocarditis. JAMA 75 : 789, 1920.
- 2) Perez, G. Rothfield, N. and Williams, R. : Immune-complex nephritis in bacterial endocarditis. Arch intern Med 136 : 334-336, 1976.
- 3) Gorlin, R. Favour, C. B. Emery, F. J. : Long-term follow-up study of penicillin-treated subacute bacterial endocarditis. N. Engl. Med. 242 : 995-1001, 1950.
- 4) Spain, D. M. King, D. W. : The effect of penicillin on the renal lesion of subacute bacterial endocarditis. Ann. intern. Med. 36 : 1086-1089, 1952.
- 5) Neugarten, J. Baldwin, D. S. : Glomerulonephritis in bacterial endocarditis. Am. J. Med. 77 : 297-304, 1984.
- 6) Lohlein, M. : Uber hamorrhagische Nierenaffe-

- ktionen bei chronischer ulceröser Endocarditis. Med. Lin. **6** : 375-379, 1910.
- 7) **Bain, R. G. Edwards, J.E. Scheifly, C. H. and Gerci, J. E.** : Right-sided bacterial endocarditis and endarteritis. Am. J. Med. **24** : 98-110, 1958.
- 8) **Gutman, R. A. Striker, G. E. Gilliland, B. C. and Cutler, R.E.** : The immune complex glomerulonephritis of bacterial endocarditis. Medicine **51** : 1-25, 1972.
- 9) **Eben, I.** : Renal complication of bacterial endocarditis. Am. J. Nephrol. **5** : 457-469, 1985.
- 10) **Levy, R. L. and Hong, R.** : The immune nature of subacute bacterial endocarditis. Am. J. Med. **54** : 645-652, 1973.