

肺梗塞の診断に緊急 MRA が有用であった 1 例

奈良県立医科大学第 1 内科学教室

佐々木 弥寿延, 川本 篤彦, 上村 史朗,
橋本 俊雄, 土肥 和紘

平井病院内科

藤田 泰三, 平井 純

A CASE OF PULMONARY EMBOLISM DIAGNOSED BY MAGNETIC RESONANCE ANGIOGRAPHY

YASUNOBU SASAKI, ATSUSHIKO KAWAMOTO, SHIRO UEMURA,
TOSHIO HASHIMOTO and KAZUHIRO DOHI

First Department of Internal Medicine, Nara Medical University

TAIZO FUJITA and ATSUSHI HIRAI

Department of Internal Medicine, Hirai Hospital

Received September 4, 1997

Abstract: A 72-year-old woman was admitted to our hospital after developing dyspnea and chest pain. Arterial blood gas examination showed severe hypoxia. Doppler echocardiography showed a marked increase in pulmonary artery systolic pressure to 70 mmHg. Magnetic resonance angiography (MRA) indicated that there was a thrombus in the right pulmonary artery. Based on these results, the patient was diagnosed as having pulmonary artery embolism for which she received heparin and urokinase for 7 and 3 days, respectively. From the 5th day of hospitalization, she received warfarin to prevent the recurrence of pulmonary artery thrombosis. On the 40th day, repeat MRA revealed that the thrombus in the right pulmonary artery had resolved. Repeat doppler echocardiography showed that the pulmonary artery systolic pressure had decreased to 23 mmHg. MRA is useful for the noninvasive diagnosis of pulmonary artery embolism and the accurate evaluation of the efficacy of thrombolytic therapy.

Index Terms

diagnostic use, echocardiography, magnetic resonance angiography, pulmonary embolism.

はじめに

肺梗塞は、肺動脈造影、Swan-Ganz カテーテルによる肺動脈圧測定、心エコー図による肺動脈血栓の検出、動脈血ガス分析などで診断される^{1,2,3)}。しかし、肺梗塞を MR angiography (MRA) で診断したという本邦での報

告は、著者らの検索し得た範囲内では 1 篇⁴⁾ にすぎない。今回著者らは、心電図所見および胸部レントゲン像に特異的な所見が認められなかったにもかかわらず、緊急 MRA で肺梗塞を発症早期に診断し得た 1 例を経験したので、文献的考察を加えて報告する。

症 例

患 者：72歳，女性。

主 訴：呼吸困難，胸痛。

既往歴・家族歴：特記事項はない。

現病歴：平成9年1月初旬から腰痛のために近医に通院中であった。1月中旬からは腰痛が増悪したので，臥床状態にあった。2月3日に突然，胸痛および呼吸困難を自覚したので，近医に搬送された。入院時に施行されたMRAでは，右肺動脈主幹部に直径2cmの血栓像が認められた(Fig. 1の上半分)。また，同日に施行された

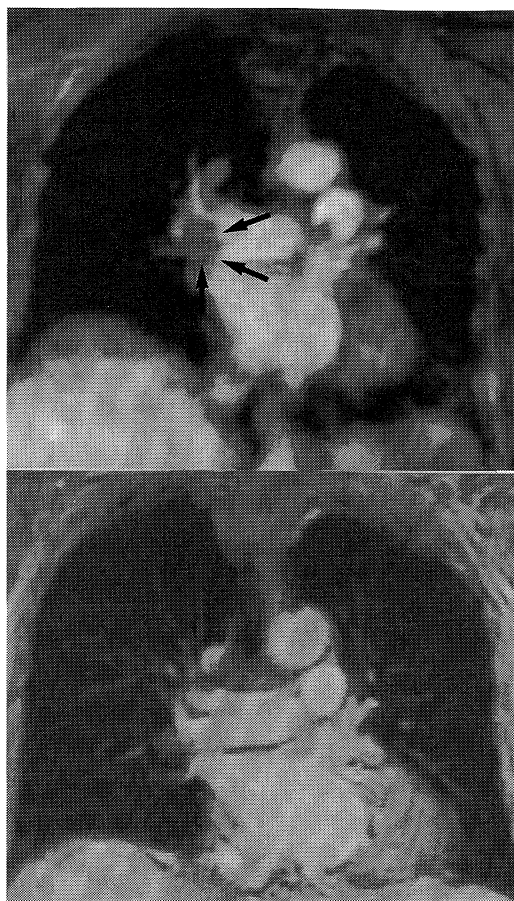

Fig. 1. Magnetic resonance angiography.

Upper panel: On admission thrombus (arrow) in the right pulmonary artery was detected.

Lower panel: On the 40th hospital day, the thrombus in the right pulmonary artery was resolved.

ドブラ心エコー図検査では，肺動脈収縮期圧が70 mmHgに上昇していた(Fig. 2の上半分)。肺梗塞と診断されたので，ヘパリンの静脈内投与が開始された。しかし，血行動態がForrester IV型であったので，2月4日に当科に転院した。

入院時身体所見：身長140 cm。体重55 kg。脈拍108/分，整。血圧110/60 mmHg。呼吸数30回/分。意識は清明。結膜に貧血と黄染を認めない。表在リンパ節を触知しない。心音は純で，心雑音を聴取しない。呼吸音は正常肺胞音で，副雑音を聴取しない。腹部は平坦，軟で，肝・脾・腎を触知しない。下腿に浮腫を認めない。神経学的所見に異常はない。

入院時検査成績：検尿には異常がなかった。血液学的検査では，白血球が $10,000/\mu\text{l}$ に増多していた。血液生化学的検査では，GOTが68 IU/l，LDHが613 IU/lに上昇していた。動脈血ガス分析は，酸素分圧が59.6 mmHg，二酸化炭素分圧が34.2 mmHg，酸素飽和度が91.4%であり，低酸素血症を呈していた。ヘパリン投与下に施行された凝固・止血検査では，APTTは著明に延長，TATは著増，FDPも増加していた。プロテインCとプロテインSは陰性であり，抗カルジオリポリン抗体も陰性であった(Table 1)。

Table 1. Laboratory data on admission

Urinalysis				
protein	(-)	BUN	43.4 mg/dl	
glucose	(-)	UA	7.9 mg/dl	
occult blood	(-)	Na	145 mEq/l	
Hematology				
RBC	413×10^4	/ μl	K	4.7 mEq/l
Hb	12.7	g/dl	Cl	100 mEq/l
Ht	38.8	%	Ca	9.3 mg/dl
WBC	10,000	/ μl	blood gas analysis	
Plt	18.8×10^4	/ μl	pH	7.418
ESR	68	mm/hr	PO ₂	59.6 mmHg
blood biochemistry				
GOT	68	IU/l	PCO ₂	34.2 mmHg
GPT	38	IU/l	HCO ₃	22.0 mmol/L
CK	59	IU/l	BE	12 mmol/L
LDH	613	IU/l	SO ₂	91.4 %
ALP	241	IU/l	Hemostasis	
TP	6.9	g/dl	APTT	180 sec
Alb	4.0	g/dl	FDP	24.7 g/ml
TC	203	mg/dl	TAT	24.3 ng/ml
TG	120	mg/dl	Serology	
Scr	1.0	mg/dl	Protein C	133 %
			Protein S	116 %
			aCL antibody	(-)

aCL : anti-cardiolipin

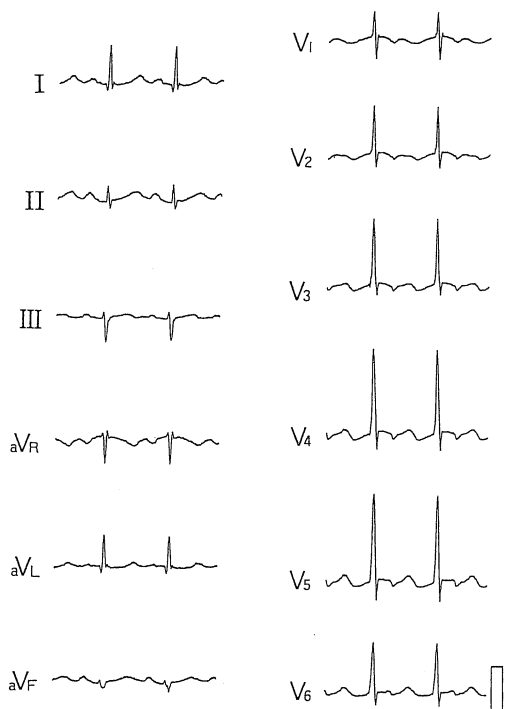


Fig. 3. Electrocardiogram on admission.

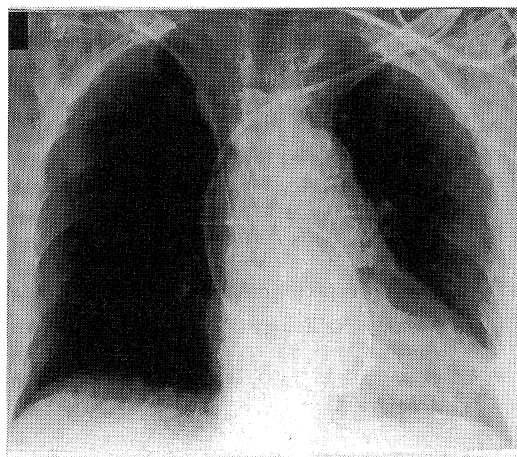


Fig. 4. Chest X-ray on admission.

考 察

肺梗塞は、通常、肺動脈造影、肺換気血流シンチ、胸部CT、心エコー図などで診断されており^{1,2,3)}、MRAで診断したという本邦での報告はきわめて少ない⁴⁾。本例

は、発症時にMRAで肺動脈血栓が検出されたのみならず、慢性期にも血栓像の消失がMRAで確認された。したがって、本例では、発症時での肺動脈造影(PA)、胸部CT、および肺換気血流シンチ(V-P)を必要としなかった。つまり、MRAは、本例での肺梗塞の早期診断と経過の観察にきわめて有用であったといえよう。

このように本例では、MRA、PA、CT、およびV-Pの4者間で肺梗塞の診断に対する有用性を比較することはできなかった。ここでは、これらの検査法の優劣について文献的に考察する。

1) 信頼性

PAは、従来から肺梗塞診断の王道とされており、正診率がほぼ100%とされる^{6,7,8)}。しかも、呼吸止めが容易でない呼吸困難例では、良好な画像がPA以外では得られない。しかし、PAは侵襲が大きいため、非侵襲的かつ診断能力の高い検査法の確立が待望されてきた。

Bielloの報告⁹⁾によると、V-Pの正診率は、大きな1個または2個以上の換気血流不均衡像が認められた場合には92%であるが、小範囲の換気血流不均衡しか認められない場合には30~40%にとどまっていた。つまり、V-Pは、比較的広範囲の肺梗塞例については診断能力が高いが、微小な梗塞巣例については検出能力が不十分といえる。Geffer, et al.⁵⁾の報告によると、肺梗塞に対するMRAおよびCTの敏感度、特異度、および正診率は、MRAで79%、100%、および84%、CTで92%、100%、および94%であり、両者とも診断に対する信頼性が高かった。つまり、MRAおよびCTは、肺動脈血栓の検出に有用といえよう。

2) 安全性

肺梗塞のような救急疾患では、患者の全身状態に関する情報が充分でない早期段階には安全でしかも確実に実施し得る検査法が望まれる。PAは侵襲的検査であるが、MRA、CT、およびV-Pは非侵襲的に実施できる。造影CTは造影剤による腎毒性、PAやV-Pは妊娠時での悪影響などの考慮を必要とする事項が多い^{3,4,8,10,11)}。一方、MRAは、造影剤のガドリニウムには腎毒性がなく、また妊娠への悪影響も考慮する必要がない。したがって、MRAは、肺梗塞の早期診断手技として最も安全性の高い検査法といえよう。

3) 経済性

ただし、MRAには、PA、V-P、およびCTに比して高額という短所がある^{12,13)}。

以上の点から、MRAは、経済性に問題を残しているが、PA、V-P、およびCTに比して肺動脈血栓の検出および血栓溶解療法の効果判定を非侵襲的、安全、および

確実に行い得る点で有用な画像診断検査法であるといえよう。しかし、肺梗塞症例のなかにはいずれの検査法によっても診断し得ない症例も存在するので、検査を組み合わせることも必要になる。また本邦では、MRAを緊急に施行できる施設は限られており、今後は緊急MRAが可能な施設を増加させることが急務と思われる。

結 語

MRAが肺梗塞の早期診断および治療効果の判定に有用であった1例を経験した。MRAは、診断能力および安全性の両面で優れた肺梗塞の画像診断法と考えられる。

本論文の要旨は、日本循環器学会第83回近畿地方会(1997年7月、大阪)で発表した。

文 献

- 1) Carson, J. L., Kelley, M. A., Duff, A., Weg, J. G., Fulkerson, W. J., Palevsky, H. I., Schwartz, J. S., Thompson, B. T., Popovich, J., Hobbins, T. E., Spera, M. A., Alavi, A. and Terrin, M. L. : The clinical course of pulmonary embolism. *N. Engl. J. Med.* **326** : 1240-1245, 1992.
- 2) Goodman, L. R. and Lipchik, R. J. : Diagnosis of acute pulmonary embolism: Time for a new approach. *Radiology* **199** : 25-27, 1996.
- 3) 長谷川浩一, 沢山俊民 : 肺血栓塞栓症の臨床的背景と治療の現況. *臨放.* **38** : 757-762, 1993.
- 4) 斎藤博之, 檀原 高, 花里紀尚, 貫和敏博, 平野暁, 片山 仁, 吉良枝郎 : 肺血栓塞栓症のMRA—経過観察例を中心に—. *臨放.* **37** : 29-36, 1992.
- 5) Geftter, W. B., Hatabu, H., Holland, G. A., Gupta, K. B., Henschke, C. I. and Palevsky, H. I. : Pulmonary thromboembolism: Recent developments in diagnosis with CT and MR imaging. *Radiology* **197** : 561-574, 1995.
- 6) Hudson, E. R., Smith, T. P., McDermott, V. G., Newman, G. E., Suhocki, P. V., Payne, C. S. and Stackhouse, D. J. : Pulmonary angiography performed with iopamidol: Complications in 1,434 patients. *Radiology* **198** : 61-65, 1996.
- 7) Stein, P. D., Athanasoulis, C., Alavi, A., Greenspan, R. H., Hales, C. A., Saltzman, H. A., Vreim, C. E., Terrin, M. L. and Weg, J. G. : Complications and validity of pulmonary angiography in acute pulmonary embolism. *Circulation* **85** : 462-468, 1992.
- 8) 中島康雄, 中川伸生, 新美 浩, 栗原泰之, Ryals, T., 石川徹 : 急性肺動脈塞栓症における肺動脈撮影の役割. *臨放.* **38** : 763-770, 1993.
- 9) Biello, D. R. : Radiological (scintigraphic) evaluation of patients with suspected pulmonary thromboembolism. *JAMA.* **257** : 3257-3259, 1987.
- 10) 栗林幸夫, 濱田星紀, 高宮 誠, 今北 哲, 山田直明, 内藤博昭, 中西宜文, 国枝武義 : 肺血栓塞栓症のCT診断. *臨放.* **38** : 779-788, 1993.
- 11) 西村恒彦, 林田孝平, 広瀬義晃, 汲田伸一郎, 小川洋二 : 肺血流・換気シンチグラフィによる肺梗塞症の診断と治療効果の判定. *臨放.* **38** : 771-777, 1993.
- 12) Meaney, J. F. M., Weg, J. G., Chenevert, T. L., Johnson, D. S., Hamilton, B. H. and Prince, M. R. : Diagnosis of pulmonary embolism with magnetic resonance angiography. *N. Engl. J. Med.* **336** : 1422-1427, 1997.
- 13) Amundsen, T., Kvaerness, J., Jones, R. A., Waage, A., Bjermer, L., Nilsen, G. and Haraldseth, O. : Pulmonary embolism: Detection with MR perfusion imaging of lung—A feasibility study. *Radiology* **203** : 181-185, 1997.