

症例報告

胸膜播種を来した肺原発印環細胞癌の一例

徳洲会野崎病院病理診断科

岸 真 五

三次中央病院

粟屋 禎一, 池田 征幸

奈良県立医科大学分子病理学

谷 里奈, 國安 弘基

A case of primary signet ring cell carcinoma of the lung with pleural metastasis

SHINGO KISHI

Department of Diagnostic Pathology, Tokushukai Nozaki Hospital

TEIICHI AWAYA, MASAYUKI IKEDA

Miyoshi Central Hospital

RINA FUJIWARA-TANI, HIROKI KUNIYASU

Department of Molecular Pathology, Nara Medical University³

Received May 9, 2022

Abstract

Primary signet ring cell carcinoma is a rare subtype of lung adenocarcinoma, but it is extremely invasive and has a poor prognosis. Diagnosis mainly requires immunohistochemical analysis of tissue biopsies and genetic mutations. It is important to exclude metastatic signet ring cell carcinoma from other organs. We describe a case of primary signet ring cell carcinoma of the lung with pleural dissemination, together with a review of the literature.

Key words : primary signet ring cell carcinoma of the lung, pleural metastasis, immunohistochemistry

ケースの説明

症例は、55歳女性。呼吸障害を主訴に来院した。胸部CTを施行したところ、左肺下葉に結節性病変が見られ、左胸腔に胸水の貯留が認められた。胸水穿刺を行い、胸水のセルブロックを作製し病理診断を

行った (Fig. 1)。標本内には、多量のPAS陽性の癌細胞が見られ、その多くは印鑑細胞様形態を示し、細胞接着に乏しい孤在性パターンを示している。一部に数個の癌細胞からなる乳頭状構造が認められた。Fig. 2. に示すように、免疫染色ではTTF1 びまん性陽性、EMA びまん性陽性、MUC5AC 少数の癌細胞に陽性、

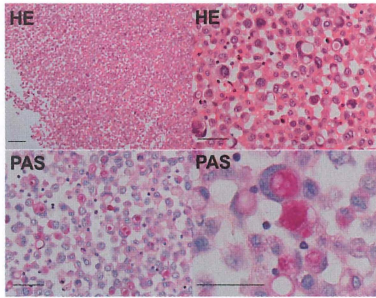


Fig. 1. Morphology of signet ring cell carcinoma in the pleural effusion
Carcinoma cells showed a round shape with PAS-positive mucin of signet ring morphology. HE, hematoxylin and eosin; PAS periodic acid-Schiff. Scale bar, 50 μ m.

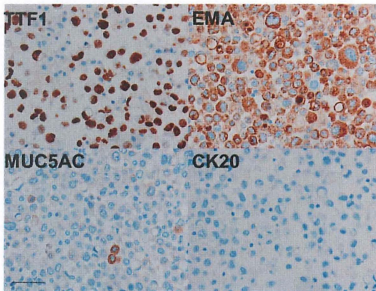


Fig. 2. Immunohistochemical study of the carcinoma cells.
The carcinoma cells showed positive immunoreactivity for TTF1 and EMA. A few carcinoma cells were positive for MUC5AC. In contrast, the carcinoma cells were negative for CK20. TTF1, thyroid transcription factor-1; EMA, epithelial membrane antigen; MUC, mucin; CK, cytokeratin. Scale bar, 50 μ m.

および、CK20 陰性であった。このような所見から、肺原発性印環細胞癌の胸膜転移と診断された。

討 論

肺原発性印環細胞癌は、しばしば低分化細胞を伴う肺腺癌のまれなサブタイプであり、肺の全腺癌の約 0.5-1.5% に過ぎない^{1, 2)}。より一般的には、肺の印環細胞癌は、胃癌、膀胱癌、前立腺癌、結腸癌や乳癌からの転移病変として見られる^{3, 4)}。肺原発性印環細胞癌は、年齢の中央値は 64 歳であり、肺腺全体 (67 歳) よりやや若年である。2/3 には喫煙歴が認められた²⁾。IV 期の患者の比率は、肺原発性印環細胞癌の 49.2%

に対し、肺腺がん全体では 36.8% である。また、5 年生存率は非印環細胞癌の 52.7% に対し印環細胞癌では 28.4% であり²⁾、肺原発性印環細胞癌は他の腺癌より悪性度が高いと考えられる⁵⁾。患者は、体重減少、咳、胸痛、呼吸困難、咯血の微妙で非特異的な症状を呈することがあり、生命を脅かす咯血は肺原発性印環細胞癌に特徴的とされる⁶⁾。

すべての癌と同様に、⁷⁾ の確定診断は、病理組織学的検査と免疫組織化学的染色を伴う組織生検によって行われる。組織学的には、印環細胞様の細胞は透明な粘液を満した細胞質と周辺に圧排された核を有しており、細胞接着は低下している⁸⁾。肺原発性印環細胞癌の診断上重要なことは、他臓器癌の転移を否定し肺原発であることを確認することである。そのため免疫染色が有用とされる。肺原発性印環細胞癌の免疫組織化学的染色プロファイルは、TTF1、CK-7、Napsin A などの陽性マーカーと、CK20、p63、synaptophysin、CDX2 などの陰性マーカーが用いられる^{7, 9, 10)}。本症例でも、TTF1 に陽性、CK20 に陰性であった。特に TTF1 の肺腺癌特異性は他臓器癌の転移を否定する上で有用である^{11, 12)}。肺原発性印環細胞癌のうち 82.4% が TTF-1 陽性を示すが、他の臓器の印環細胞癌では TTF-1 陽性を示すものは見られない⁴⁾。なお、本症例では PET 検査では他の臓器の悪性腫瘍を示唆する異常な蓄積は認められなかった。

肺原発性印環細胞癌では、EML4-ALK 融合などの ALK 遺伝子異常が見られるが、EGFR、KRAS や ROS1 の遺伝子変異は認められない^{1, 13)}。ALK 変異を有する肺腺癌の細胞診上の特徴は、粘液性 (81.3%) や出血性 (50%) の背景を示し、癌細胞は、管状乳頭状または管状篩状 (93.8%)、クラスター形成 (56.3%) とともに、印環細胞が 87.5% に認められる¹⁴⁾。このように、肺腺癌における印環細胞癌成分は ALK 遺伝子変異を強く示唆する所見である。本症例では、ALK 遺伝子変異を有するリンパ腫、肉腫や腎細胞癌で発現を示す EMA が陽性であった¹⁵⁻¹⁸⁾。EML4-ALK 遺伝子転座を有する腫瘍は、ALK 阻害剤クリゾチニブが奏効することがあるため、これらの変異の検出は治療上重要である¹⁹⁾。肺原発性印環細胞癌には、クリゾチニブ以外にもシスプラチンやドセタキセルなどの化学療法剤も使用されているが、その予後は依然として不良である²⁰⁾。

利益相反

論文内容に関連し、開示すべきCOI関係にある企業などはない。

参考文献

- 1) Ou, S. H., Ziogas, A. and Zell, J. A.: Primary signet-ring carcinoma (SRC) of the lung: a population-based epidemiologic study of 262 cases with comparison to adenocarcinoma of the lung. *J Thorac Oncol* 5: 420-427, 2010.
- 2) Tsuta, K., Ishii, G., Yoh, K., Nitadori, J., Hasebe, T., Nishiwaki, Y., Endoh, Y., Kodama, T., Nagai, K. and Ochiai, A.: Primary lung carcinoma with signet-ring cell carcinoma components: clinicopathological analysis of 39 cases. *Am J Surg Pathol* 28: 868-874, 2004.
- 3) Livieratos, S., Smith, J. K., Fatakhov, E. and Koch, C. F., Jr.: Primary signet ring cell carcinoma of the lung: a rare subtype. *BMJ Case Rep* 2013, 2013.
- 4) Merchant, S. H., Amin, M. B., Tamboli, P., Ro, J., Ordóñez, N. G., Ayala, A. G., Czerniak, B. A. and Ro, J. Y.: Primary signet-ring cell carcinoma of lung: immunohistochemical study and comparison with non-pulmonary signet-ring cell carcinomas. *Am J Surg Pathol* 25: 1515-1519, 2001.
- 5) Wu, S. G., Chen, X. T., Zhang, W. W., Sun, J. Y., Li, F. Y., He, Z. Y., Pei, X. Q. and Lin, Q.: Survival in signet ring cell carcinoma varies based on primary tumor location: a Surveillance, Epidemiology, and End Results database analysis. *Expert Rev Gastroenterol Hepatol* 12: 209-214, 2018.
- 6) Anwar, S., Acharya, S., Elsayegh, D., Sokoloff, A. and Rehan, M.: Life Threatening haemoptysis in primary lung cancer-signet ring cell carcinoma. *Respir Med Case Rep* 31: 101195, 2020.
- 7) Girard, N., Deshpande, C., Lau, C., Finley, D., Rusch, V., Pao, W. and Travis, W. D.: Comprehensive histologic assessment helps to differentiate multiple lung primary nonsmall cell carcinomas from metastases. *Am J Surg Pathol* 33: 1752-1764, 2009.
- 8) Castro, C. Y., Moran, C. A., Flieder, D. G. and Suster, S.: Primary signet ring cell adenocarcinomas of the lung: a clinicopathological study of 15 cases. *Histopathology* 39: 397-401, 2001.
- 9) Yang, M., Yang, Y., Chen, J., Stella, G. M., Um, S. W., Tandon, Y. K. and Liu, H.: A case report of primary signet ring cell carcinoma of the lung: imaging study and literature review. *Transl Lung Cancer Res* 10: 3840-3849, 2021.
- 10) Boland, J. M., Wampfler, J. A., Jang, J. S., Wang, X., Erickson-Johnson, M. R., Oliveira, A. M., Yang, P., Jen, J. and Yi, E. S.: Pulmonary adenocarcinoma with signet ring cell features: a comprehensive study from 3 distinct patient cohorts. *Am J Surg Pathol* 38: 1681-1688, 2014.
- 11) Chang, Y. L., Lee, Y. C., Liao, W. Y. and Wu, C. T.: The utility and limitation of thyroid transcription factor-1 protein in primary and metastatic pulmonary neoplasms. *Lung Cancer* 44: 149-157, 2004.
- 12) Su, Y. C., Hsu, Y. C. and Chai, C. Y.: Role of TTF-1, CK20, and CK7 immunohistochemistry for diagnosis of primary and secondary lung adenocarcinoma. *Kaohsiung J Med Sci* 22: 14-19, 2006.
- 13) Zhao, J., Zhou, J., Chen, Z., Wang, B., Zhang, X., Zhou, J. and Ding, W.: Different histopathology but the same clonality: ALK rearrangement in a patient with metastatic non-small-cell lung cancer. *Int J Clin Exp Pathol* 8: 3344-3348, 2015.
- 14) Ha, S. Y., Ahn, J., Roh, M. S., Han, J., Lee, J. J., Lee, B. and Yim, J.: Cytologic Features of ALK-Positive Pulmonary Adenocarcinoma. *Korean J Pathol* 47: 252-257, 2013.
- 15) Wu, L., Wang, Y., Fu, S. L., Huang, L., Tongji, F. C. and Qi, J. Y.: Anaplastic large cell lymphoma with primary involvement of skeletal muscle: a rare case report and review of the literature. *Pediatr Hematol Oncol* 26: 142-149, 2009.
- 16) Xing, X., Lin, D., Ran, W. and Liu, H.: ALK-positive

- tive diffuse large B-cell lymphoma of the duodenum: A case report and review of the literature. *Exp Ther Med* 8: 409-412, 2014.
- 17) Ma, S., Schild, M., Tran, D., Zhang, X., Zhang, W. L., Shen, S., Xu, H. T., Yang, L. H. and Wang, E.: Primary central nervous system histiocytic sarcoma: A case report and review of literature. *Medicine (Baltimore)* 97: e11271, 2018.
- 18) Yang, J., Dong, L., Du, H., Li, X. B., Liang, Y. X. and Liu, G. R.: ALK-TPM3 rearrangement in adult renal cell carcinoma: a case report and literature review. *Diagn Pathol* 14: 112, 2019.
- 19) Shaw, A. T., Bauer, T. M., de Marinis, F., Felip, E., Goto, Y., Liu, G., Mazieres, J., Kim, D. W., Mok, T., Polli, A., Thurm, H., Caella, A. M., Peltz, G. and Solomon, B. J.: First-Line Lorlatinib or Crizotinib in Advanced ALK-Positive Lung Cancer. *N Engl J Med* 383: 2018-2029, 2020.
- 20) Kocas, O., Selcukbiricik, F., Bilici, A., Kantez, M., Yildiz, S., Avci, S. and Tanik, C.: Primary signet ring cell carcinoma of the lung with cerebellar metastasis showing full response to Cisplatin and docetaxel therapy. *Case Rep Oncol Med* 2014: 968723, 2014.