

## 高脂血症を伴った重症急性膵炎の一救命例

奈良県立医科大学救急医学教室

野 阪 善 雅, 小 延 俊 文, 村 尾 佳 則  
増 井 一 弘, 畑 倫 明, 横 田 義 子  
稲 田 有 史, 今 西 正 巳, 宮 本 誠 司

奈良県立医科大学放射線科学教室

打 田 日出夫

奈良県立医科大学第1外科学教室

中 野 博 重

大淀町立大淀病院外科

前 田 裕 仁

榛原町立榛原総合病院小児科

西 尾 健 治

### A CASE OF SEVERE ACUTE PANCREATITIS WITH HYPERLIPIDEMIA

YOSHIMASA NOSAKA, TOSHIFUMI KONOBU, YOSHINORI MURAO,  
KAZUHIRO MASUI, MICHIAKI HATA, YOSHIKO YOKOTA,  
YUJI INADA, MASAMI IMANISHI and SEIJI MIYAMOTO  
*Department of Emergency and Critical Care Medicine, Nara Medical University*

HIDEO UCHIDA

*Department of Radiology, Nara Medical University*

HIROSHIGE NAKANO

*First Department of Surgery, Nara Medical University*

YUJI MAEDA

*Department of Surgery, Oyodo Municipal Hospital*

KENJI NISHIO

*Department of Pediatrics, Haibara Sogo Hospital*

Received August 18, 1999

*Abstract:* A case of severe acute pancreatitis with hyperlipidemia is reported. A 31-year-old man was admitted to our hospital due to acute pancreatitis. The enhanced

abdominal CT demonstrated diffuse enlargement of the pancreas with peripancreatic inflammatory changes and fluid collection. Laboratory data showed elevation of Amylase, Triglyceride, Lactic dehydrogenase and Blood sugar. Thus, we diagnosed severe acute pancreatitis with hyperlipidemia and started arterial infusion of proteinase inhibitor. On the 33rd hospital day, we performed necrosectomy and closed wide pancreatic drainage because of infectious signs. Postoperatively, the drains were irrigated with saline solution on a daily basis and we continued arterial infusion of proteinase inhibitor. However, severe pancreatitis was improved, Triglyceride was elevated. Very Low Density Lipoprotein was 362 mg/dl and Chylomicron was 532 mg/dl. Then, we diagnosed type V hyperlipidemia. However, acute pancreatitis with hyperlipidemia is not common and the relation between acute pancreatitis and hyperlipidemia is controversial; we considered that the control of hyperlipidemia is important for preventing pancreatitis.

(奈医誌. J. Nara Med. Ass. 50, 464~468, 1999)

**Key words** : severe acute pancreatitis, hyperlipidemia, necrosectomy, proteinase inhibitor, arterial infusion

## はじめに

高脂血症に膵炎を合併することは、欧米では多いが、本邦においては比較的まれである。今回われわれはV型高脂血症に合併した重症急性膵炎の1例を経験したので、若干の文献的考察を加え報告する。

## 症 例

症 例：31歳，男性。

主 訴：上腹部痛，嘔吐。

既往歴：痛風。

家族歴：特記すべき事なし。

現病歴：平成8年3月13日頃より腹痛を自覚。近医を

受診し，急性膵炎と診断され同日当科紹介となった。

嗜 好：ビール3本/日，ウイスキー約250ml/日，10年間。

来院時現症：身長155cm，体重80kg，意識は清明，血圧168/80mmHg，脈拍135回/分・整，呼吸回数28回/分，体温36.6℃。眼球結膜の黄染は認めず。心肺理学的に異常所見を認めず。腹部は上腹部に自発痛と強い圧痛を認め，聴診上グル音の減弱を認めた。なお筋性防御や反跳痛は認めなかった。

来院時検査所見：血算ではHt44.0%，白血球18,200/ $\mu$ lであり，血液生化学ではアミラーゼが556IU/l，LDHが659IU/l，FBSが325mg/dl，CRPが3.4mg/dlと異常を認めた。なお著明な乳糜血清を認め，トリグリセリドは1,341IU/lと高値であった（Table 1）。

Table 1. Laboratory data on admission

末梢血液像		血液生化学			
RBC	514万/ $\mu$ l	T-Bil	0.8 mg/dl	FBS	325 mg/dl
Ht	44.0 %	GOT	21 IU/l	Lipase	1340 U/l
Hb	17.1 g/dl	GPT	12 IU/l	Trypsin	3440 ng/dl
WBC	18,200/ $\mu$ l	LDH	659 IU/l	PSTI	94.5 ng/dl
Plt	16.0万/ $\mu$ l	Amylase	556 IU/l	CRP	24.0 mg/dl
		TP	7.3 g/dl	Na	132 mEq/l
動脈血ガス分析 (room air)		T-CHO	343 mg/dl	K	3.9 mEq/l
pH	7.442	TG	1341 mg/dl	Cl	95 mEq/l
PaCO <sub>2</sub>	38.7 mmHg	BUN	5.5 mg/dl	Ca	8.8 mg/dl
PaO <sub>2</sub>	90.1 mmHg	Cr	0.5 mg/dl		
HCO <sub>3</sub> <sup>-</sup>	26.2 mEq/l				
B. E.	2.3 mEq/l	止血検査			
SaO <sub>2</sub>	97.1 %	PT	11.4 sec.	著明な乳糜血清を認めた	

来院時の腹部超音波では胆石はなく、脾の腫大および脾周囲の液貯留を認めた。また腹部 Computed Tomography(CT)では脾頭部の腫脹と脾周囲への液貯留を認め、1990 年度厚生省特定疾患、急性脾炎重症度判定基準における grade 分類では grade III であった。

以上の経過より急性脾炎は中等症と診断、経鼻胃管よりの胃内容の持続吸引、絶飲絶食、フロモキシセフナトリウム、硫酸イセパマイシン、ファモチジン、シチコリン、ウリナスタチン、さらに大量輸液とメシル酸ガベキサートの経静脈投与などの保存的治療を開始した。Fig. 1 に臨床経過を示した。しかし、第 4 病日に CRP が 31.9 mg/dl と増加を認め、診断基準の予後因子②として LDH が 868 IU/l、FBS が 265 mg/dl、総蛋白が 5.8 g/dl と 3 項目において陽性となった。同日の腹部造影 CT では脾全体が著明に腫大し、脾実質の内部不均一や脾周囲をこえる液体貯留像と脂肪組織の炎症像および後腎傍腔への炎症の波及像を認め、grade IV と診断した (Fig. 2)。以上より、診断基準の予後因子②が 4 項目陽性の重症急性脾炎と診断されたため、脾動脈に 5 Fr カテーテルを留置し、メシル酸ナファモスタット 0.2 mg/kg/hr と硫酸セフピロム 2 g/day の持続動脈注入療法(持続動注療法)を開始した。第 14 病日で、CRP は 5.8 mg/dl と炎症の改

善傾向を認めた。しかし第 18 病日になり 40℃ の高熱を認め、CRP は 15.5 mg/dl と増加した。長期のカテーテル留置が原因と考えられる感染徴候が出現したため、カテーテルを抜去し、同日にメシル酸ガベキサートの経静脈投与に変更した。その後発熱は鎮静化していたが、再度、第 30 病日より 40℃ の高熱が出現した。さらに血小板が  $8.3 \times 10^4 / \mu l$  と低下し、CT 上でも脾炎の再燃と考えられたため、第 32 病日にメシル酸ナファモスタットの持続動注療法を再開した。さらに脾壊死組織感染による敗血症を疑い、第 33 病日に脾壊死部摘除(ネクロセクトミー)を目的に開腹術を施行することとした。上腹部横切開にて開腹すると、脾体部後面に融解した脾組織と白色膿汁を認めたため、ネクロセクトミーを施行した (Fig. 3)。脾頭部の上・下縁、脾尾部の上・下縁の計 4 箇所 に 2 本ずつのドレーンを留置し、脾床ドレナージを施行した。なお摘出標本の組織像では脂肪壊死のみで、脾実質組織は認められなかった。術後、生理食塩水での腹腔洗浄を開始し、持続動注療法も継続した。その後の経過は良好で、第 42 病日に動注療法を終了し、第 49 病日に腹腔洗浄も終了した。

入院時の中性脂肪の異常高値は、絶食などにより正常化していたが、経口摂取開始後から、トリグリセリド

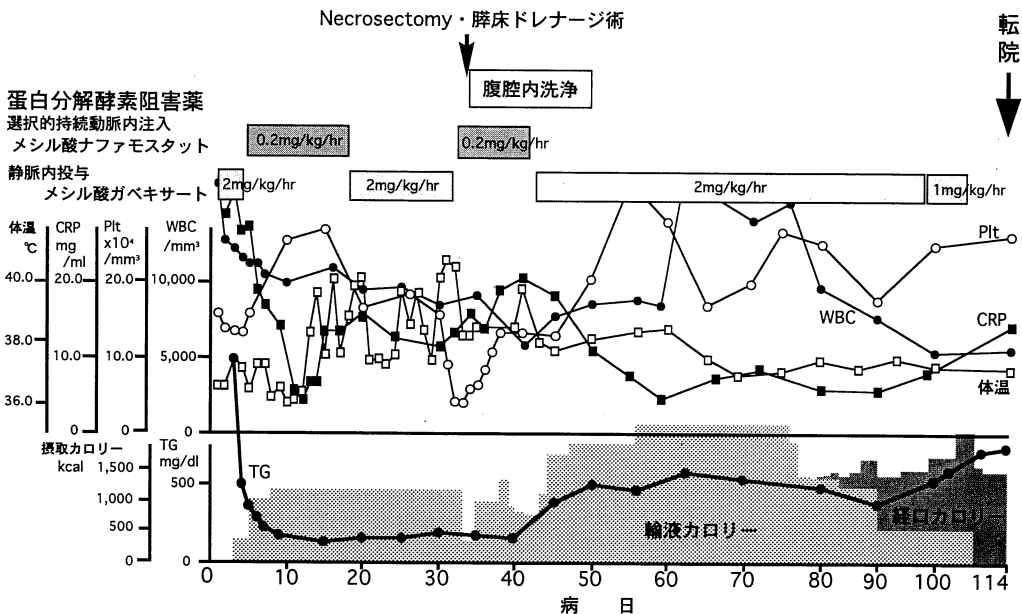


Fig. 1. Clinical course of the patient after admission.

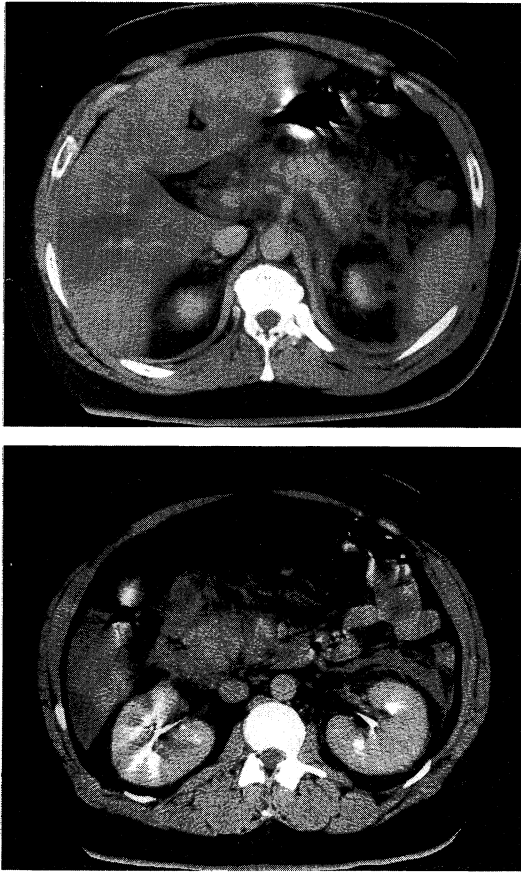
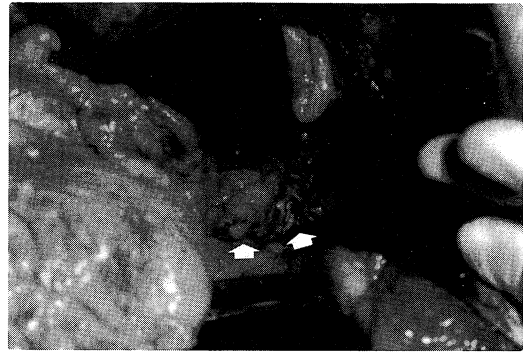
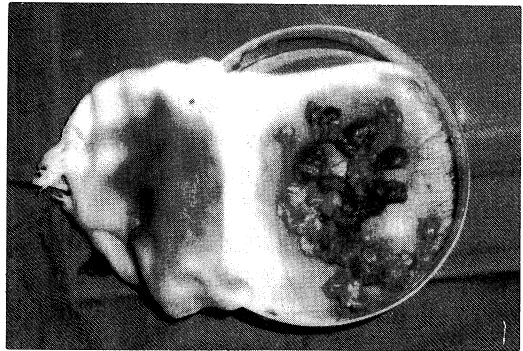


Fig. 2. Enhanced computed tomography of the pancreas on the fourth hospital day demonstrated diffuse enlargement of the pancreas with peripancreatic inflammatory changes and fluid collection to the left anterior perirenal space.



a



b

Fig. 3-a. Intraoperative view at laparotomy. There was necrotic tissue around pancreas. (arrows)

3-b. Specimen of the necrotic tissue.

(TG)が164 mg/dlより300~400 mg/dlと増加を認め、その傾向が持続した。第73病日にはリポ蛋白分画の93.6%がPre $\beta$ であり、超低密度リポ蛋白(VLDL)が362 mg/dl、カイロミクロンが532 mg/dlと上昇を認めたことによりV型高脂血症と診断した。膵炎寛解後、他院にて高脂血症の治療を継続した。

## 考 察

高脂血症と膵炎が合併することは、1865年にSpeck<sup>1)</sup>により乳糜血清を認めた膵炎症例として報告されて以来、欧米では多数の報告があり、その合併頻度は約2~25%とされる<sup>2,3)</sup>。しかし、本邦ではその報告例は少なく<sup>4,5)</sup>、約1%の合併をみるにすぎず<sup>6)</sup>、まれな疾患ということ

になる。Millerら<sup>9)</sup>は血清TG値が6,000 mg/dl以上で膵炎発作が起こるとしているが、永井らは本邦報告30例中、10例(33%)の血清TG値は1,000 mg/dl以下であり、6,000 mg/dlを越える例は6例(20%)と報告しており<sup>5)</sup>、未だに両者の因果関係については意見の一致をみていないのが現状である。意見の一致しない原因のひとつに高脂血症膵炎の定義が、報告者間で異なる事が挙げられる。つまり血清TG値は147 mg/dlと低値の場合や<sup>7)</sup>、逆に血清アミラーゼ値が上昇しない場合<sup>8)</sup>に膵炎と診断されていない可能性が考えられ、今後の検討が必要である。

高脂血症の分類別には、WHO分類のI型が多かったとする報告<sup>9)</sup>や、IV型が多かったとする報告<sup>9)</sup>がある。し

かし、本邦ではV型に合併する割合が最も高く、次いでIV型、I型が多い<sup>4,5,10)</sup>。自験例でも、膵炎が寛解したと考えられる第73病日のVLDLとカイロミクロンの上昇よりV型高脂血症と診断した。これらはいずれもカイロミクロンやVLDL、すなわち中性脂肪を主体とした成分が増加するタイプであり、V型高脂血症に膵炎合併が多い理由のひとつと考えられる。

高脂血症が膵炎を引き起こす機序としては、高濃度の中性脂肪が膵リパーゼにより大量の遊離脂肪酸に加水分解され、この遊離脂肪酸が局所の膵毛細血管や膵房細胞を障害し、脂肪塞栓を形成し、膵炎を惹起するとされる<sup>11)</sup>。

また高脂血症膵炎発症の主な誘因としてアルコールや高脂肪食が挙げられる。特にアルコールは毛細血管内皮細胞表面に付着するリポ蛋白リパーゼあるいは肝性トリグリセリドリパーゼ活性を低下させ、血中TGの処理能力を低下させるとされる<sup>5)</sup>。自験例はアルコール過剰摂取歴があることから、他の報告例<sup>12)</sup>と同様に、アルコール摂取が高脂血症を増悪させ、さらに急性膵炎を誘発したと考えられる。

なお、急性期における重症急性膵炎の治療法は通常の急性膵炎と同様で、絶食と十分な補液およびタンパク分解酵素阻害剤を投与し、改善しない場合は、ネクロセクトミーや開腹ドレナージなどを行うべきである。近年、われわれは重症と判定された時点から持続動注療法を行っている<sup>13)</sup>。今回も重症と判定後、直ちにタンパク分解酵素阻害剤の持続動注療法を施行し、感染徴候出現後に、膵床ドレナージ、持続腹腔内洗浄などの外科的治療を施行した。その後は、良好な経過を辿り、救命し得た。しかし、経口摂取を開始した後、高脂血症の再燃が認められ、早期よりの厳密な栄養管理が必要であった。

高脂血症を放置すると慢性膵炎が重症化、あるいは急性増悪するとの報告もあり<sup>14)</sup>、回復後も引き続き、高脂血症の管理が重要と考えられ、発症早期より厳密な診断をし得なかったことはわれわれの反省すべき点と考えられた。

## ま と め

本邦では、比較的まれな高脂血症を合併した重症急性膵炎の1例を経験した。タンパク分解酵素阻害剤持続動注療法と外科的治療を含めた集中治療管理を行い、その臨床経過および高脂血症膵炎の臨床像を文献的考察を加えて報告した。

本論文の要旨は第160回近畿外科学会(於：大阪)にて発表した。

## 文 献

- 1) **Speck, L.** : Fall von lipaemie. Archdes Verein f. Wissenschaftl Heilkunde 1 : 232, 1865.
- 2) **Buch, A., Buch, J., Carlsen, A. and Schmidt A.** : Hyperlipidemia and pancreatitis. World. J. Surg. 4 : 307-314, 1980.
- 3) **Dickson, AP., O'Neill, J. and Imrie, CW.** : Hyperlipidaemia. Alcohol abuse and acute pancreatitis. Brit. J. Surg. 71 : 685-688, 1984.
- 4) 早川哲夫 : 高脂血症と膵炎. 医学のあゆみ 144 : 437-440, 1988.
- 5) 永井賢司, 早川哲夫, 成瀬 達, 北川元二, 石黒 洋 : 高脂血症と膵炎. 胆と膵 17 : 543-548, 1996.
- 6) **Miller, A., Lees, RS., McClusky, MA. and Warshaw, AL.** : The natural history and surgical significance of hyperlipemic abdominal crisis. Ann. Surg. 190 : 401-408, 1979.
- 7) 依田 哲, 臼井健二 : 再発性急性膵炎を合併した家族性高脂血症の2例. 小児科診療 52 : 1625-1630, 1989.
- 8) 永井賢司, 安東治英, 青山茂夫, 山崎嘉弘, 山本幹夫 : 急性膵炎様発作を反復した家族性高脂血症の1例. 日消誌. 83 : 117-121, 1986.
- 9) **Caneron, JL., Capuzzi, DM., Zuidema, GD. and Margolis, S.** : Acute pancreatitis with hyperlipidemia. The incidence of lipid abnormalities in acute pancreatitis. Ann. Surg. 177 : 483-489, 1973.
- 10) 厚生省特定疾患難治性膵疾患調査研究班(班長 武内 正) : 膵炎と高脂血症. 昭和57年度研究報告書. p 34, 1983.
- 11) **Havel, RJ.** : Pathogenesis, differentiation and management of hypertriglyceridemia. Adv. Intern. Med. 15 : 117-154, 1969.
- 12) 谷 聡, 岡林克典, 大槻 眞 : 高脂血症による膵炎. 肝胆膵 17 : 1150-1156, 1988.
- 13) 穴井 洋, 坂口 浩 : 急性膵炎 : 動注(打田日出夫編 消化器病セミナー・70 消化器疾患に対するIVR). へるす出版, 東京, p 205-213, 1998.
- 14) 野尻俊輔, 蜂矢 仁, 広瀬 聡, 川合 孝, 木塚正雄, 大原弘隆, 神谷泰隆, 早川富博, 星野 信, 武内俊彦 : 高脂血症を合併した慢性膵炎が重症化したと思われる1例. 膵臓 10 : 470-475, 1995.