

# 橋本病を合併した特発性血小板減少性紫斑病の1例

奈良県立医科大学第1内科学教室

団野 大介, 山野 繁, 中谷 公彦, 藤井 謙裕  
佐々木 弥寿延, 藤本 伸一, 椎木 英夫, 土肥 和紘

金沢大学医学部第3内科学教室

中村 忍

## A CASE OF IDIOPATHIC THROMBOCYTOPENIC PURPURA WITH HASHIMOTO'S THYROIDITIS

DAISUKE DANNO, SHIGERU YAMANO, KIMIHIKO NAKATANI, YOSHIHIRO FUJII,  
YASUNOBU SASAKI, SHINICHI FUJIMOTO, HIDEO SHIIKI and KAZUHIRO DOHI

*First Department of Internal Medicine, Nara Medical University*

SHINOBU NAKAMURA

*Third Department of Internal Medicine, Kanazawa University School of Medicine*

Received October 15, 1999

**Abstract :** We report a case of idiopathic thrombocytopenic purpura with Hashimoto's thyroiditis. A 67-year-old female was admitted to our hospital for bleeding tendency in December 1992. Laboratory findings were as follows: platelet count was  $3,000/\text{mm}^3$ , PA-IgG was  $605 \text{ ng}/10^7 \text{ cells}$ , megakaryocyte count in bone marrow examination was  $117/\mu\text{l}$ , free T3 was  $68.8 \text{ ng}/\text{dl}$ , free T4 was  $1.8 \mu\text{g}/\text{dl}$ , TSH was  $395.7 \mu\text{u}/\text{ml}$ , anti-thyroglobulin antibody was  $\times 400$ , and anti-microsome antibody was  $\times 25,600$ . The patient was diagnosed as having idiopathic thrombocytopenic purpura (ITP) with Hashimoto's thyroiditis. Prednisolone was administered for ITP, and levothyroxine sodium for Hashimoto's thyroiditis. The platelet count increased. Anti-thyroglobulin antibody and anti-microsome antibody were  $\times 400$  and  $\times 25,600$  respectively in December 1992. They became depressed to under  $\times 100$  and  $25,600$  in January 1993, and to under  $\times 100$  and under  $\times 100$  in July 1997. This case suggests that a common immunological mechanism exists between ITP and Hashimoto's thyroiditis, and that prednisolone is effective for both thrombocytopenia due to ITP and hypothyroidism due to Hashimoto's thyroiditis.

(*奈医誌. J. Nara Med. Ass. 50, 565~569, 1999*)

**Key words :** ITP, Hashimoto's thyroiditis, prednisolone

### はじめに

橋本病と特発性血小板減少性紫斑病(ITP)は、いずれも自己免疫学的機序によって発症することが示唆されている。前者は甲状腺組織に対する自己抗体、後者は血小

板に対する自己抗体産生が原因とされているが、両者の合併例は少ない<sup>1)</sup>。今回著者らは、ITPの経過中に橋本病の合併を指摘され、副腎皮質ステロイドが両疾患の治療に有効であったと考えられる1例を経験したので報告する。

## 症 例

患 者：67 歳，女性。

主 訴：出血傾向。

家族歴：特記事項はない。

既往歴：特記事項はない。

現病歴：平成 4 年 10 月下旬から顔面の浮腫を自覚したので，近医を受診した。顔面の浮腫は無投薬で軽快したが，11 月 12 日の血液検査で血小板減少(1.3 万/ $\mu$ l)を指摘された。12 月 14 日に乗輪中に転倒し，左手第 4 指および第 5 指間の外傷が止血しないので 12 月 21 日に当科を受診した。

入院時身体所見：身長 144 cm，体重 50 kg。血圧 110/50 mmHg。脈拍 80/分，整。結膜は貧血様であるが，黄染はない。軽度の甲状腺腫大を認める。表在リンパ節を触知しない。心音は純で，心雑音を聴取しない。呼吸音は正常肺音で，副雑音を聴取しない。腹部は平坦，軟で，肝・脾・腎を触知しない。左上肢外側，左下腿内側，および右膝関節内側に紫斑を認める。下腿に浮腫を認め

ない。神経学的異常を認めない。

入院時検査成績：血液学検査では，血小板数が 3,000/ $\mu$ l であり，高度の血小板減少が認められた。また甲状腺機能は，T 3 が 68.8 ng/dl の低値，T 4 が 1.8  $\mu$ g/dl の低値，TSH が 395.7  $\mu$ u/ml の高値を示した。免疫血清学検査では，PA-IgG(platelet associated-IgG)は 605 ng/ $10^7$  cells，抗マイクログローム抗体は 25.600 倍，および抗サイログロブリン抗体は 400 倍であり，いずれも上昇していた。骨髄像は，有核細胞数が 139,500/ $\mu$ l の正常範囲，巨核球数が 117/ $\mu$ l に増加していた。しかし，骨髄細胞に形態の異常は認められなかった(Table 1)。

入院後経過：本例は，入院時の血小板数が 10 万/ $\mu$ l 以下に減少していたこと，PA-IgG が上昇していたこと，および骨髄像に巨核球の増加が認められていたことから，厚生省特定疾患特発性造血障害調査研究班の診断基準<sup>2)</sup>に基づいて ITP と診断した。また，本例は，甲状腺腫大と抗甲状腺抗体高値を伴う甲状腺機能低下を示したことから，橋本病も合併しているものと診断した。

ITP に対して血小板輸血 13 単位と第 6 病日からメチ

Table 1. Laboratory examination on admission

Urinalysis		Blood biochemistry	
Protein	(-)	T-Bil	1.4 mg/dl
Glucose	(-)	ALP	206 IU/l
Occult blood	(±)	AMY	155 IU/l
Ketone body	(-)	GOT	41 IU/l
		GPT	32 IU/l
		LDH	779 IU/l
Hematology		ChE	218 IU/l
RBC	295×10 <sup>4</sup> / $\mu$ l	$\gamma$ -GTP	20 IU/l
Ht	28.5 %	TP	6.4 g/dl
Hb	9.6 g/dl	Alb	3.9 g/dl
WBC	4,800 / $\mu$ l	TC	252 mg/dl
neutrophil	74 %	TG	81 mg/dl
eosinophil	6 %	BUN	17 mg/dl
lymphocyte	17 %	Scr	1.0 mg/dl
Plt	3,000 / $\mu$ l	Na	135 mEq/l
		K	3.6 mEq/l
ESR	32 mm/1h	Cl	102 mEq/l
		Ca	8.4 mg/dl
Serology		FBS	75 mg/dl
CRP	6.7 mg/dl		
PA-IgG	605 ng/ $10^7$ cells	Endocrinology	
antiplatelet antibody	(-)	FT3	68.8 ng/dl
antimicrosome antibody	×25,600	FT4	1.8 $\mu$ g/dl
antithyroglobulin antibody	×400	TSH	395.7 $\mu$ u/ml
antinuclear antibody	×320		
anti Sm antibody	(-)	Bone marrow findings	
anti DNA antibody	(-)	Nucleated cell	139,500 / $\mu$ l
		Megakaryocyte	117 / $\mu$ l

ルプレドニゾロンパルス療法(1g×3日)を施行し、その後、プレドニゾロン(PSL)60mg/日に変更した。血小板数は、第10病日には102,000/ $\mu$ lに増加した。また、入院後に甲状腺機能低下に対して、第31病日からレボチロキシンナトリウム0.025mg/日の投与を開始した。第37病日の抗マイクロゾーム抗体(25,600倍)は不変であったが、抗サイログロブリン抗体は400倍から100倍に低下した。また、第64病日の甲状腺機能は、T3が88.9ng/ml、T4が4.9 $\mu$ g/dl、およびTSHが180.7 $\mu$ U/mlであり、正常化した。PSLを5mg/日まで漸減、レボチロキシンナトリウムを0.075mg/日に増量後、退院した。退院後は、外来で経過が観察されていた。甲状腺機能は、レボチロキシンナトリウム(0.1mg/日)投与で93年4月以降には正常範囲に保持されていた。しかし、93年6月と94年9月に誘因なく血小板が減少したので、PSLをそれぞれ10mg/日、20mg/日に増量することが必要になった。97年7月に感冒を契機に血小板数は0.6万/ $\mu$ lに著減したので再入院した。メチルプレドニゾロン・パルス療法および血小板輸血を施行した。PSLの増量

(40mg/日)投与で、血小板数は163,000/ $\mu$ lに増加した。第23病日にはマイクロゾーム抗体とサイログロブリン抗体は、いずれも正常範囲の100倍未満まで改善した。PSLを15mg/日まで漸減してから退院した(Fig. 1)。

## 考 察

### 1. 橋本病とITPの合併頻度

本例は、ITPの厚生省特定疾患特発性造血障害調査研究班の診断基準<sup>2)</sup>のうち、出血症状、血小板数が10万以下、骨髓での巨核球の増加、およびPA-IgG上昇を満たしたので、ITPと診断した。また本例は、甲状腺腫を触知したこと、血漿中甲状腺ホルモンが低値を示したこと、および抗甲状腺抗体が高値であったことから、橋本病と診断した<sup>3)</sup>。両疾患の合併例は、1975年にCrabtreeら<sup>4)</sup>によって初めて報告されている。鳥塚ら<sup>1)</sup>による本邦での橋本病1,784例の集計では、橋本病とITPの合併例はわずか2例のみにすぎない。その後著者らが検索し得た限りでは、本邦での橋本病とITPの合併例は本例を含めて22例<sup>5-25)</sup>(年齢9-73歳、平均44歳、男性2例、女性20

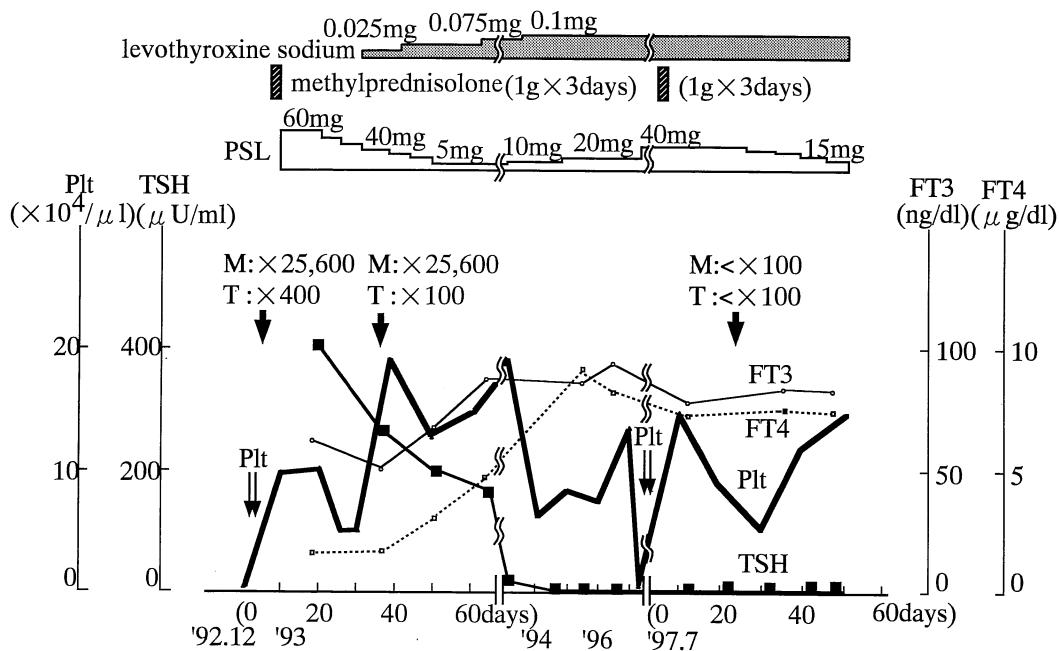


Fig. 1. Clinical course.

M; antimicrosome antibody, T; antithyroglobulin, Plt; platelet, TSH; thyroid stimulating hormone, FT3; freeT3, FT4; freeT4, PSL; prednisolone.

例)が報告されているにすぎず、両疾患の合併は比較的まれといえる。

## 2. 橋本病と ITP の合併機序

橋本病の発症には、自己免疫学的機序が関与していると考えられている。橋本病患者の血中には、抗サイログブリン抗体や抗マイクロゾーム抗体をはじめとして甲状腺成分に対する種々の自己抗体が高頻度に認められる。また、ITP は、血小板に対する自己抗体の循環抗血小板因子によって発症する自己免疫疾患と考えられている。Hymes ら<sup>26)</sup>によると、橋本病 12 例とバセドウ病 25 例を検討しているが、両疾患の約半数が PA-IgG の上昇を示し、さらに橋本病 2 例(17%)とバセドウ病 3 例(12%)に血小板減少が認められ、PA-IgG は血小板正常例に比較して血小板減少例で高値であったという。一方、Branehog ら<sup>27)</sup>は ITP 110 例中 13 例(12%)に何らかの甲状腺疾患が存在したことを明らかにしており、血小板減少と甲状腺疾患との関連を示唆している。これらの成績から、橋本病と ITP は、それぞれの発症に共通する免疫機構の存在する可能性がある。

## 3. 橋本病を合併した ITP 症例に対する副腎皮質ステロイド治療

Yamada ら<sup>28)</sup>は、橋本病患者 22 例に対する副腎皮質ステロイド(dexamethasone, 2 mg/日)の投与によって甲状腺機能の改善と甲状腺腫の縮小が得られたことから、副腎皮質ステロイドが甲状腺ホルモン合成を阻害する自己免疫学的機序を抑制するものと推察している。また岡田ら<sup>16)</sup>は、橋本病に合併した ITP に副腎皮質ステロイド(PSL, 60 mg/日)を投与し、血小板数の回復に平行して甲状腺腫の縮小、抗サイログブリン・抗マイクロゾーム抗体の低下、さらには甲状腺機能に改善が得られた症例を報告している。本例でも、副腎皮質ステロイドは血小板数を上昇させるとともに抗甲状腺抗体を低下させたことから、橋本病と ITP の合併例に有効と考えられる。

## ま と め

橋本病と ITP 合併例の副腎皮質ステロイド治療が血小板数と甲状腺機能の改善に有効であったと考えられた 1 例を経験し、両疾患の発症には共通の自己免疫学的機序が存在するものと推察された。

本論文の要旨は、第 9 回日本老年医学会近畿地方会(平成 10 年 11 月、奈良)で発表した。

## 文 献

- 1) 鳥塚莞爾：厚生省特定疾患「橋本病」調査研究班。昭和 50 年度研究業績：p 5-29, 1976.
- 2) 厚生省特定疾患特発性造血障害調査研究班。平成 2 年度研究業績報告書：p 59-62, 1991.
- 3) 森 徹：甲状腺機能低下症の診断基準・病型分類。内科 75：1591-1594, 1995.
- 4) Crabtree, C. R., Lee, J. C. and Cornwell, G. G. : Autoimmune thrombocytopenia purpura and Hashimoto's thyroiditis. Ann. Intern. Med. 83 : 371-372, 1975.
- 5) 福田幸治：Sjögren 症候群、特発性血小板減少性紫斑病および橋本病を合併した 1 例。臨床血液 20 : 1675-1680, 1979.
- 6) 川茂 幸：橋本病に間質性肺炎、血小板減少性紫斑病を合併した 1 例。日内会誌。68 : 354, 1979.
- 7) 祖開克彦, 大石まり子, 小出操子, 東 淑江, 岡田弘, 赤沢好温, 服部 謙, 大熊 稔：橋本病に合併した特発性血小板減少性紫斑病(ITP)の 1 症例。日内会誌。70 : 468-469, 1981.
- 8) 山本晴久：特発性溶血性貧血、血小板減少性紫斑病、及び低 IgM 血症を伴った小児慢性甲状腺炎(橋本病)の 1 例。日小児会誌。86 : 1846-1947, 1982.
- 9) 岩根 覚：橋本病に合併し、治療抵抗性の特発性血小板減少性紫斑病の 1 例。弘前医誌。35 : 331, 1983.
- 10) 今村陽子, 井上知子, 山本昌弘, 柴田温三, 清水一之：橋本病と特発性血小板減少性紫斑病の合併した 1 例。名古屋市立病院紀要 7 : 1-4, 1984.
- 11) 髭 修平：橋本病に合併し、ステロイドに著効を示した idiopathic thrombocytopenic purpura (ITP) の 1 例。日内会誌。73 : 1247, 1984.
- 12) 東あかね, 名取紀久子, 田島政郎, 新保慎一郎, 村山信行, 沢田 仁, 大熊 稔：橋本病として経過観察中に特発性血小板減少性紫斑病を発症した 1 例。内科 54 : 571-574, 1984.
- 13) 石丸文彦：特発性血小板減少性紫斑病(ITP)と橋本病を合併した 1 症例。日内会誌。74 : 1176, 1985.
- 14) 津野信輔：ITP に橋本病を合併したひ摘の麻酔経験。麻酔 35 : 1441, 1986.
- 15) 宮城 茂：ITP に橋本病を合併した 1 例。沖縄医学会誌。25 : 231-232, 1988.
- 16) 岡田貴典, 酒井郁也, 羽藤高明, 河村伸一, 塩坂孝彦, 藤田 繁：橋本病に特発性血小板減少性紫斑病

- を合併した1例. 総合臨床 37: 541-525, 1988.
- 17) 岡川知人: 甲状腺原発の悪性リンパ腫を併発した橋本病患者にみられた特発性血小板減少性紫斑病(ITP)と好中球減少症. 日血会誌. 51: 649, 1988.
  - 18) 梅宮知代, 名村宏之, 井上智夫, 前田 均, 竹内素志, 山辺 裕, 秋田補束, 石川雄一, 横山光弘, 福崎 恒: 自己免疫性溶血性貧血と特発性血小板減少性紫斑病に橋本病を合併した1症例. 日内会誌. 78: 1516-1517, 1989.
  - 19) 竹内俊夫, 小野和俊, 末岡栄三朗, 菅 謙司, 時岡剛, 松崎美和子, 佐野雅之, 嶋本義範, 山口雅也: 橋本病, Sjögren 症候群に特発性血小板減少性紫斑病を合併した1例. 九州血液研究同好会誌 36: 137-141, 1989.
  - 20) 山田康秀, 黒江清郎: 特発性血小板減少性紫斑病, 橋本病の経過中に慢性関節リウマチを合併した1症例. リウマチ 31: 413-419, 1991.
  - 21) 中島和也, 松田雅文, 北川浩司, 大平敏樹, 小川徹, 坂田茂樹: 抗 T3 抗体を認めた特発性血小板減少性紫斑病(ITP)合併橋本病の1例. 日内分泌会誌. 68: 845, 1992.
  - 22) 小畑伸一郎, 東輝一郎, 河野文夫, 藤岡靖也, 清川哲也, 木村圭志, 前田和弘, 高月 清: 潰瘍性大腸炎の経過中, 特発性血小板減少性紫斑病, 橋本病の合併をみた Turner 症候群の1例. 日消病会誌. 91: 899-903, 1994.
  - 23) 大貫仁士: 橋本病・C型肝炎に合併した血小板減少性紫斑病の高齢者の1例. 日老医誌. 31: 724-725, 1994.
  - 24) 金 武英, 近藤達也, 長浜貴彦, 篠沢妙子, 許 瑞美: 特発性血小板減少性紫斑病(ITP), 高プロラクチン血症の経過中に橋本病を合併した1症例. 日内分泌会誌. 70: 740, 1994.
  - 25) 高野真寿: 特発性血小板減少性紫斑病(ITP)に橋本病を合併した1症例. 臨床血液 37: 189, 1996.
  - 26) Hymes, K., Blum, M., Lackner, H. and Karparkin, S.: Easy bruising thrombocytopenia, and elevated platelet immunoglobulin G in Graves' disease and Hashimoto's thyroiditis. Ann. Intern. Med. 94: 27-30, 1981.
  - 27) Branchog, I., Olsson, S., Weinfeld, A. and Domellof, L.: Association of hyperthyroidism with idiopathic thrombocytopenic purpura and haemolytic anaemia. Acta. Med. Scand. 205: 125-131, 1979.
  - 28) Yamada, T., Ikejiri, K., Kotani, M. and Kusakabe, T.: An increase of plasma triiodothyronine and thyroxine after administration of dexamethasone to hypothyroid patients with Hashimoto's thyroiditis. J. Clin. Endocr. Metab. 46: 784-790, 1978.