

空腸瘻を形成した横行結腸原発悪性リンパ腫の1例

町立大淀病院内科

後一 肇, 川野貴弘, 西浦公章

済生会御所病院内科

中谷公彦, 藤本伸一, 藤井謙裕

A CASE OF PRIMARY MALIGNANT LYMPHOMA IN THE TRANSVERSE COLON WITH JEJUNAL FISTULA

HAJIME GOICHI, TAKAHIRO KAWANO AND KIMIYAKI SISHIURA

Department of Internal Medicine, Oyodo Municipal Hospital

KIMIHICO NAKATANI, SHINICHI FUJIMOTO and YOSHIHIRO FUJII

Department of Internal Medicine, Saiseikai Gose Hospital

Received October 15, 1999

Abstract: A 55-year-old male complaining of diarrhea was admitted to our hospital. Colonoscopic findings showed a constrictive lesion with fistula in the transverse colon. Barium enema revealed a circumferential constriction and jejunal fistula. Partial colectomy and jejunotomy was performed. Histopathological examination of the resected tissue showed non-Hodgkin, diffuse lymphoma, large cell type.
(奈医誌. J. Nara Med. Ass. 50, 570~574, 1999)

Key words: malignant lymphoma, transverse colon, fistula

はじめに

大腸原発悪性リンパ腫は稀な疾患であり、盲腸や直腸に発生することが多いといわれている。今回、われわれは横行結腸に原発し空腸に瘻孔を形成した悪性リンパ腫の1例を経験したので、若干の文献的考察を加えて報告する。

症 例

患者: 55歳, 男性。

主訴: 下痢。

家族歴, 既往歴: 特記すべきことなし。

現病歴: 1998年8月下旬頃から寝汗と全身倦怠感が出現するようになった。9月初旬頃から食後すぐ下痢が出現するようになり、その後も下痢が持続し、約5kgの体重減少も出現してきたため、平成10年11月9日精査目的にて入院した。

入院時現症: 身長167cm, 体重56kg, 体温36.9℃, 血圧132/80, 脈拍72/分, 整。眼結膜には貧血, 黄染を認めず, 表在リンパ節も触知しなかった。腹部は平坦かつ軟で, 肝・脾を触知しなかった。

入院時検査成績(Table 1): 軽度の貧血を認めた。また, 胸部X線検査や腹部CT, 腹部超音波検査でもリンパ節の腫大や縦隔の拡大を認めなかった。

注腸X線所見(Fig. 1): 横行結腸中央部に全周性の狭窄があり, 狭窄部には比較的立ち上がりゆるやかな隆起病変があり, 狭窄の中央に小腸と交通する大きな瘻孔を認めた。また病変の大きさのわりには壁の伸展性が保たれており, 典型的なapple core signは認めなかった。

大腸内視鏡所見(Fig. 2a, 2b): 横行結腸に全周性の狭窄を認めたが, 内視鏡は容易に狭窄部を通過した。引き抜きで狭窄部を観察していたところ便の付着した瘻孔と小腸を認めた。内視鏡は瘻孔を介して口側, 肛側小腸に容易に挿入された。大腸内視鏡下生検では悪性所見は認

Table 1. Laborotort dator or admission

血液学	D-bil	0.1 mg/dl	UA	4.3 mg/dl
赤血球 383万 / μ l	ALP	179 IU/l	Na	144 mEq/l
Hb 10.0 g/dl	LAP	55 IU/l	K	3.9 mEq/l
Ht 30 %	GOT	15 IU/l	Cl	105 mEq/l
白血球 7900 / μ l	GPT	18 IU/l	CRP	9.1 mg/dl
桿状核球 2 %	γ -GTP	25 IU/l	腫瘍マーカー	
分節核球 82 %	CHE	4399 IU/l	(サンドイッチ法)	
好酸球 1 %	LDH	294 IU/l	CEA	0.5以下 ng/ml
好塩基球 1 %	AMY	45 IU/l	CA19-9	6以下 U/ml
単球 4 %	T-CHO	99 mg/dl	検尿	
リンパ球 10 %	TP	6.6 g/dl	蛋白	(-)
血小板 16.8万 / μ l	Alb	3.5 g/dl	糖	(-)
血液生化学	Scr	0.9 mg/dl	潜血	(-)
T-bil 0.4 mg/dl	BUN	17.8 mg/dl	検便	
			潜血(免疫法)	(+)

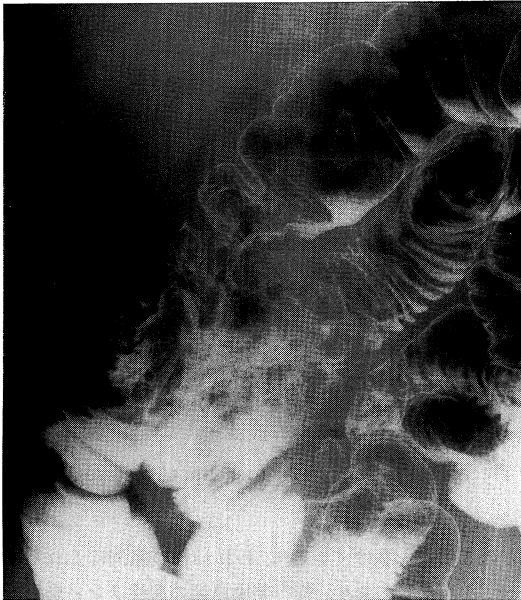


Fig. 1. Barium enema study

めなかったが、肉眼所見から悪性疾患を強く疑い11月17日、手術を施行した。

手術所見：腹水はなく、肝・脾に異常を認めなかった。横行結腸中央に Treitz 靱帯肛側 50 cm の空腸をまきこんだ腫瘍を認めた。腫瘍後面に腹膜との癒着を認めたが、周辺リンパ節の腫大は認めなかった。術式は横行結腸、空腸部分切除術を施行した。

切除標本所見(Fig. 3)：10×5 cm 大の白色調の病変の中央に径 8 cm 大の巨大な穿孔がありその周囲に潰瘍面を認めた。この穿孔が膿瘍をかいて空腸に瘻孔を形成していた。

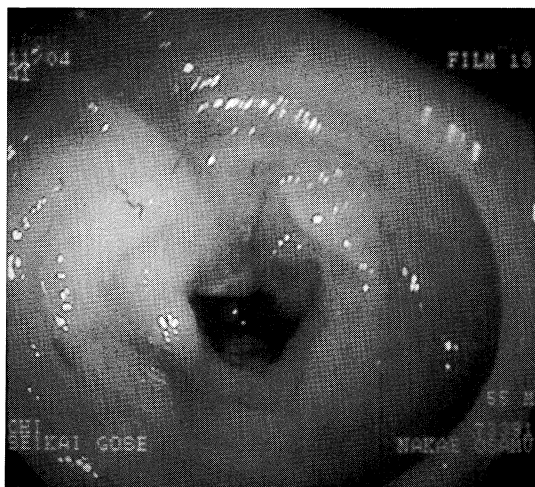病理組織学的所見(Fig. 4)：病変は漿膜まで達していた。粘膜固有層から漿膜まで核小体の目だつ類円形の大きな核を持つリンパ球様の異型細胞のびまん性増殖を認めた。濾胞の形成は認めなかった。

以上の所見から LSG 分類による non-Hodgkin, diffuse lymphoma, large cell type と診断した。免疫組織化学的検索では L-26 が陽性で UCLH-1 は陰性で B 細胞性リンパ腫であった。

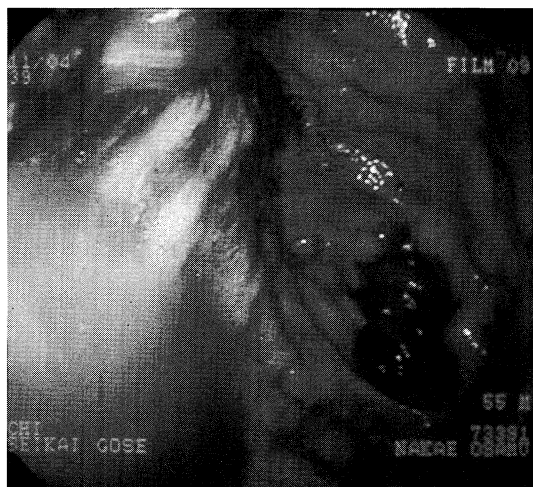考 察

悪性リンパ腫はリンパ細網組織に発生する悪性腫瘍であり、発生部位により節性(nodal)と節外性(extra nodal)に分けられ、消化管発生のリンパ腫は後者に属し、比較的まれな疾患である。消化管に発生する悪性リンパ腫は胃が最も多く、ついで小腸であり、大腸は約 10 %といわれている^{1,2)}。第 11 回大腸癌研究会アンケート調査によると、大腸原発悪性リンパ腫は大腸癌の 0.56 %、大腸における部位別発生頻度は回盲部に 71.5 %、ついで直腸に 16.9 %で、その他の結腸は非常にまれである³⁾。

Dawson は消化管原発悪性リンパ腫の診断基準として、1) 表在リンパ節を触知しない。2) 胸部 X 線上縦隔リンパ節の腫大を認めない。3) 末梢血で白血球数や分画に異常がない、4) 開腹で大腸病変が優位で所属リンパ節のみが侵されている、5) 肝、脾に腫瘍を認めないな



a



b

Fig. 2. Colonoscopic picture (a : tumor of trnsnsverse colon, b : jejunal fistula)

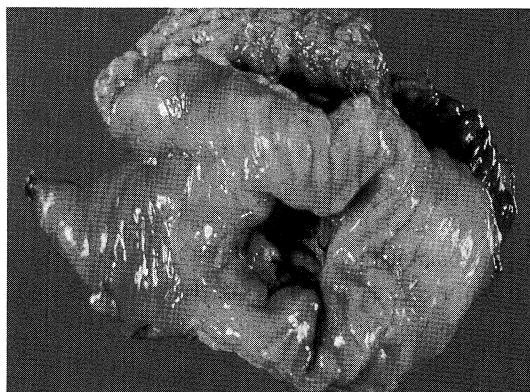


Fig. 3. Macroscopic finding of the resected specimen

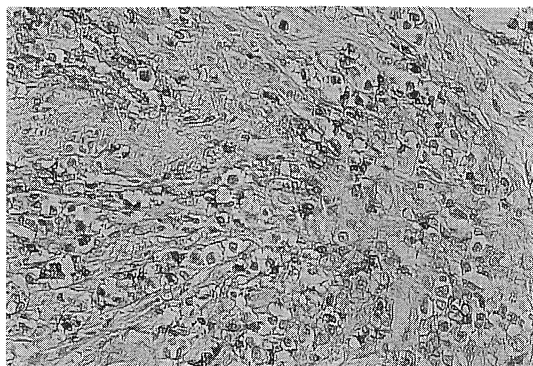

Fig. 5. Immunohistochemical picture

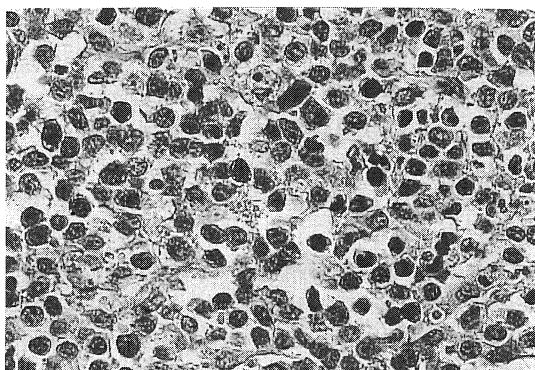


Fig. 4. Histopathologic picture

どの5項目を挙げている⁴⁾。われわれの症例はこれらすべてを満たしており、横行結腸原発の悪性リンパ腫と診断した。

消化管悪性リンパ腫の肉眼分類には統一されたものはないが、渡辺は隆起型、潰瘍型、びまん浸潤型、早期リンパ腫類似型の4型に分類しており⁵⁾、この分類に従えばわれわれの症例は潰瘍型に分類される。

大腸悪性リンパ腫のX線像の特徴としては腫瘍の大きさの割りには壁の伸展性が保たれ、腫瘍表面あるいは潰瘍面が比較的平滑で、病変の境界は緩やか、腫瘍の大きさの割りに管腔の狭小化が弱いなどと記載されている⁶⁻⁸⁾。われわれの症例でも全周性の狭窄であるにもかかわらず比較的壁の伸展性は保たれ、大腸内視鏡は容易に

狭窄部を通過した。

消化管の悪性リンパ腫は粘膜深層あるいは粘膜下層から発生し、病変が粘膜下層に存在する場合は粘膜下腫瘍の所見をていし、粘膜内に浸潤がおよぶとびらんや潰瘍を形成する⁹⁾。そのため、特徴的な内視鏡所見は粘膜下腫瘍の形態を示す部分を認める。粘膜下腫瘍の所見がはっきりしないものでも表面平滑で光沢や弾性があり脆弱性に乏しい。発赤が少ない白色調などがいわれている¹⁰⁾。以上の所見から癌との鑑別は可能といわれている^{10,11)}。粘膜下腫瘍の形態を示す部分が存在するため、術前の生検では悪性リンパ腫のが得られないことが多く、大腸癌あるいは降起性病変との診断で手術されることも多い¹²⁾。われわれの症例も生検では確診できず、術前診断は大腸癌疑いであった。

消化管の悪性リンパ腫は癌と異なり結合織の増生を伴わずに増殖するため、腫瘍内穿孔をおこしやすいといわれている¹⁴⁾。事実、小腸悪性リンパ腫は特異的な症状をていさないことやX線の内視鏡による診断が困難なためかなり進行した状態に至るまで診断されず、腸閉塞あるいは穿孔による腹膜炎を併発し緊急手術される場合も少なくない^{14,15)}。田畑らは穿孔の頻度は約10%と報告している¹⁶⁾。

われわれがMEDLINE(1989~1998年)で検索した範囲では、空腸瘻を形成した横行結腸原発悪性リンパ腫の報告は認めなかった。しかし、S状結腸に瘻孔を形成した回腸原発悪性リンパ腫の報告もあること¹⁷⁾、小腸の悪性リンパ腫は穿孔をおこしやすい¹⁸⁾、などを考慮すると、われわれの症例と同様の報告が今後追加されていくものと思われる。

治療は病変が大腸に限局している場合は結腸切除および所属リンパ節郭清が第一選択であるが、悪性リンパ腫は系統的疾患であり再発をおこしやすいため、長期生存を得るためには化学療法を追加する必要があるといわれている¹⁹⁾。われわれの症例では結腸、空腸部分切除後、CHOP療法を追加した。

ま と め

空腸に瘻孔を形成した横行結腸原発悪性リンパ腫の1例を経験したので、若干の文献的考察を加えて報告した。

文 献

- Freeman, C., Berg, J. W. and Cuffer, S. J. : Occurrence and prognosis of extra nodural lymphomas. *Cancer* 29 : 252-260, 1972.
- Naqvi, M. S., Burrow, S. L. and Karl, A. E. : Lymphoma of the gastrointestinal tract : Prognostic guides based on 162 cases. *Ann. Surg.* 170 : 221-231, 1969.
- 大腸癌研究会編 : 第11回大腸癌研究会大腸非上皮性主要アンケート調査. 1980.
- Dawson, I. M. P., Cornes, J. S. and Morson, B. C. : Primary malignant lymphoid tumors of the intestinal tract : Report of 37 cases with a study of factors influencing prognosis. *Br. J. Surg.* 49 : 80-89, 1961.
- 佐々木亮, 岩淵三哉, 渡辺英伸 : 腸管悪性リンパ腫の臨床病理学検討. *胃と腸* 23 : 1315-1322, 1988.
- 八尾恒良, 飯田三雄 : 消化器の診断. *臨放.* 23 : 1277-1286, 1985.
- 松川正明, 岩越一彦, 麻生亮一 : 非上皮性腫瘍のレ線の検討. *大腸肛門誌* 33 : 145, 1980.
- 小谷利克, 丸山雅一, 佐々木喬敏, 横山善文, 榎守男, 馬場保昌, 二宮健, 田尻久雄, 大橋計彦, 杉山憲義, 竹越隆男, 稲垣治郎, 堀越昇, 高橋孝, 高木国夫, 加藤洋, 中村恭一 : 大腸悪性リンパ腫のX線診断. *臨放.* 27 : 437-443, 1982.
- 林繁和, 岡林正造, 瀬川昂生, 丹羽康正, 塚本純久 : 大腸悪性リンパ腫の画像診断. *胃と腸* 30 : 895-908, 1995.
- 長谷川かをり, 長廻紘, 屋代庫人, 橋本洋, 秋本伸, 進藤廣成, 浜野恭一, 笠野武 : 腸管悪性リンパ腫の内視鏡的検討. *胃と腸* 24 : 517-528, 1989.
- 伊部晃裕, 酒井義浩 : 消化管悪性リンパ腫の内視鏡像(2)腸管. *臨床消化器内科* 2 : 1261-1267, 1987.
- 櫻井輝久, 森茂郎, 毛利昇, 山口和克, 島峯徹郎 : 胃悪性リンパ腫の病理組織診断の解析. *癌の臨床* 27 : 32-36, 1981.
- Azzopardi, J. G. and Menzies, T. : Primary malignant lymphoma of the alimentary tract. *Fr. J. Surg.* 47 : 358-361, 1960.
- 石川真, 宮内知幸, 岡野雅宏 : 回腸リンパ腫の2例. *日臨外会誌.* 58 : 1407-1410, 1996.
- 北村文近, 山森積雄, 佐治重豊 : Multiple lymphomatous polyposis を呈した回腸悪性リンパ腫による小腸穿孔の1例. *日本外科系連合学会誌* 57 : 233-236, 1996.
- 田畑峯雄, 迫田晃郎, 溝内十郎, 大迫政彦, 山下兼輝, 伊達研造, 田中貞夫, 有村敏明, 山口淳正, 美園俊明, 松元正 : 悪性リンパ腫における穿孔性腫膜炎の検討. *腹部救急診療の進歩* 10 : 75-80, 1990.

- 17) 清水宏, 澤宏, 林茂筆, 鞆津浩一, 酒井英雄: 回腸 S 状結腸瘻にて発見された回腸原発悪性リンパ腫の 1 例. 臨放. 32: 1715-1718, 1998.
- 18) 山口晃弘, 蜂須賀喜多男, 堀明洋, 廣瀬省吾, 深田伸二, 宮地正彦, 碓氷章彦, 渡辺英世, 石橋宏之, 加藤純爾, 神田裕, 松下昌裕: 悪性腫瘍による急性腹症—消化管穿孔例の検討—. 日臨外医学会誌. 46: 455-463, 1985.
- 19) 太田博俊, 高木國夫, 西満正, 畦倉薫, 関誠, 上野雅資, 丸山雅一, 佐々木喬敏, 加藤洋, 高野康雄, 堀越昇: 腸管悪性リンパ腫の治療と予後. 胃と腸 24: 529-538, 1989.