

Primary stenting 後に 2 度の亜急性血栓性閉塞を 発症したと考えられる急性心筋梗塞の 1 例

奈良県立医科大学第 1 内科学教室

竹田 育弘, 川本 篤彦, 中嶋 民夫, 佐々木 弥寿延
上村 史朗, 山野 繁, 橋本 俊雄, 土肥 和紘

A CASE IN WHICH REMAINING DISSECTION AFTER STENT IMPLANTATION MAY HAVE PROVOKED TWO OCCURRENCES OF SAT

YASUHIRO TAKEDA, ATSUHIKO KAWAMOTO, TAMIO NAKAJIMA, YASUNOBU SASAKI,
SHIRO UEMURA, SHIGERU YAMANO, TOSHIO HASHIMOTO and KAZUHIRO DOHI

First Department of Internal Medicine, Nara Medical University

Received June 16, 2000

Abstract : A 61-year-old man was admitted to our hospital with an acute myocardial infarction. Emergency coronary angiography revealed complete occlusion in seg. 6 of left anterior descending artery (LAD). Primary PTCA was performed; however, dissection occurred at the site of balloon inflation. Although two Gianturco-Rubin II stents were implanted at the sites of dissection, dissection did not disappear. On the 9th hospital day, subacute thrombosis (SAT) occurred in seg. 6. Occluded LAD was revascularized by PTCA, but dissection was present at seg. 6 and seg. 7. Palmaz-Shatz stent was implanted to seg. 6, but dissection in seg. 7 did not disappear. On the 14th hospital day, recurrence of SAT was clinically suspected, and alteplase was administered intravenously. Coronary angiography performed on the 61st day revealed no significant stenosis in the LAD, but indicated aneurysm formation in seg. 6.

Remaining dissection after stent implantation may have provoked two occurrences of SAT in this case. (奈医誌. J. Nara Med. Ass. **51**, 238~244, 2000)

Key words : acute myocardial infarction, primary stenting, subacute thrombosis

はじめに

冠動脈内ステント留置術は、従来から PTCA での問題とされていた急性冠閉塞および慢性期再狭窄の出現頻度を 3%以下に低下させると報告されている。したがって、ステントの良好な成績¹⁻⁴⁾が蓄積されるとともに、ステントの使用頻度は増加の一途を辿っている。一方では、ステントが使用された当初には、術後合併症としての亜急性血栓性閉塞が問題になっていた。しかし、亜急性血栓性閉塞の発症頻度はチクロピジンとアスピリンの併用などの適切な抗凝固療法によって現在では 1.5%未満に

低下しており⁵⁾、初期には禁忌と考えられていた急性心筋梗塞(AMI)に対しても最近ではステントが留置されるようになった⁶⁻⁸⁾。今回著者らは、primary stenting 施行後に 2 度の亜急性血栓性閉塞を発症したと考えられる急性心筋梗塞の 1 例を経験したので報告する。

症 例

症 例：61 歳 男性

主 訴：胸痛と呼吸困難

既往歴：40 歳 本態性高血圧症, 40 歳 高脂血症 (WHO II b).

現病歴：平成4年から安静時に動悸を自覚していたが、放置していた。平成9年6月30日の夜間、安静時に冷汗を伴う左背部痛と左前胸部痛が出現した。症状は、5分後に消失したが、2時間後に再出現したので近医を受診した。心電図所見でI, II, およびV₄₋₆にST低下が認められたので、不安定狭心症と診断されて同院に入院した。7月1日の朝に施行された心電図所見でV₁₋₂にST上昇が認められ、血清CK値も上昇(794 IU/l)していたので、急性心筋梗塞と診断されて当科に搬送された。

冠危険因子：喫煙(40本/日×47年)、高血圧、高脂血症、耐糖能障害。

入院時検査所見：血液学検査では、白血球数が8,100/ μ lに増多していた。血液生化学検査では、GOTが171 IU/l, GPTが40 IU/l, LDHが1,524 IU/l, CKが1,825 IU/lに上昇していた(Table 1)。

心電図所見：V₁₋₃にQSパターンを認めるが、明らかなST上昇はない(Fig. 1-A)。

胸部レントゲン写真：心胸郭比57%の心拡大を認めたが、肺野にうっ血像を認めない(Fig. 2)。

緊急冠動脈造影(第1病日)：右冠動脈(RCA)造影では、seg. 1の50%狭窄と左前下行枝(LAD)への側副血流が認められた。左冠動脈造影では、LAD seg. 6が完全閉

塞を示しており、梗塞責任病変と考えられた。さらに、回旋枝(LCX) seg. 12にも、99%+ α の狭窄が認められた(Fig. 3)。

緊急冠動脈内ステント留置術(第1病日)：まずLAD

Table 1. Laboratory data on admission

Urinalysis		Blood chemistry	
Protein	(-)	TB	0.8 mg/dl
Sugar	(-)	GOT	99 IU/l
Occult blood	(±)	GPT	28 IU/l
Hematology		CK	1,825 IU/l
RBC	381×10 ⁴ / μ l	LDH	535 IU/l
Hb	11.6 g/dl	ALP	59 IU/l
Ht	33.8 %	TP	6.3 g/dl
WBC	9,000 / μ l	Alb	3.3 g/dl
Plt	17.4×10 ⁴ / μ l	TC	150 mg/dl
ESR	40 mm/1hr	TG	82 mg/dl
		Scr	0.8 mg/dl
Blood gas Analysis		BUN	20 mg/dl
	(O ₂ 4 L/min, mask)	UA	4.0 mg/dl
pH	7.378	Na	137 mEq/l
PO ₂	105.5 Torr	K	4.4 mEq/l
PCO ₂	24.2 Torr	Cl	106 mEq/l
BE	-0.7 mEq/l	Ca	8.7 mg/dl

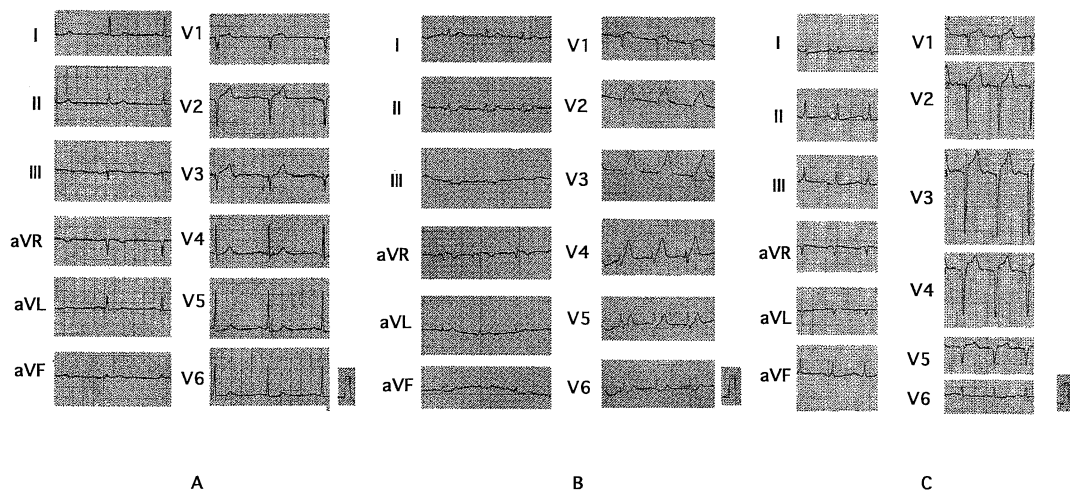


Fig. 1. Electrocardiogram (ECG).

A : ECG on admission showing QS pattern in leads V₁₋₃.

B : ECG on the 9th hospital day showing marked ST segment elevation in leads V₁₋₄.

C : ECG on the 14th hospital day showing marked ST segment elevation in leads V₁₋₄.

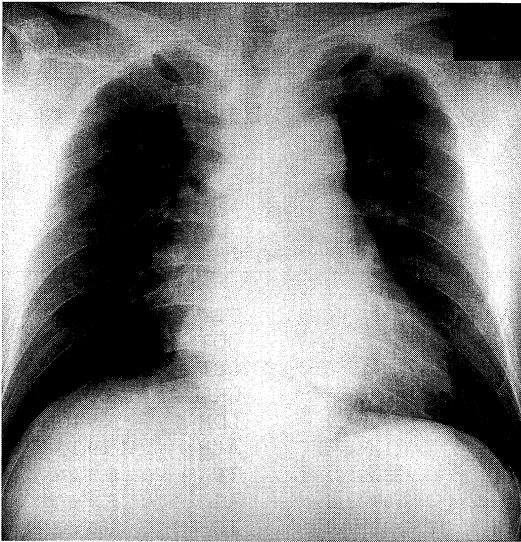


Fig. 2. Chest roentgenography demonstrating cardiomegaly (cardiothoracic ratio 57%).

seg. 6 の完全閉塞部に対して Ranger 3.0 mm を用いて 8 気圧で 90 秒間拡張した, 再疎通に成功したが, 99 % の狭窄が残存しており, seg. 6~7 に壁の不整も認められたので, 再度 seg. 6 を 8 気圧で 2 分間拡張した. この PTCA の後に LAD seg. 6 と seg. 7 が解離したので, seg. 7 を 8 気圧で 45 秒間拡張した. しかし, 解離が改善しなかったので, 径 3.0 mm の Gianturco-Rubin II (G-R II) ステントを seg. 6 から 7 に 2 個留置することにした. まず seg. 7 の近位側に 8 気圧で 60 秒間, 続いて seg. 6 から seg. 7 の近位側に 8 気圧で 60 秒間で G-R II ステントを留置した. 狭窄度はステント留置後に 25 % 以下に改善したが, seg. 7 に解離が残存した (Fig. 3). しかし, 順向性の血流が十分得られたものと判断し, インターベンションを終了した. 左室造影 (LVG) では seg. 2 から seg. 4 が hypokinesis を示した (Fig. 3).

入院後経過: ステント留置後からチクロピジンとアスピリンの併用を開始したが, 第 9 病日に尿道カテーテル留置に起因すると考えられる尿路感染症で発熱が出現した. 多量の発汗のために脱水傾向となったので, 輸液を

開始した. しかし, 胸痛を訴えるようになり, V_{1-4} の ST 上昇 (Fig. 1-B) と心筋逸脱酵素値の上昇から亜急性血栓性閉塞が疑われ, 緊急冠動脈造影を施行した.

緊急冠動脈造影で LAD seg. 6 が完全閉塞していたので, 径 3.0 mm の Tx 2000 を用いて 8 気圧 60 秒間で 2 回と 10 気圧 60 秒間で 3 回拡張した. 再疎通には成功したが, seg. 6 と seg. 7 が再度解離した (Fig. 4) ので, seg. 6 に Palmaz-Schatz ステント (PS ステント) を留置することにした. 12 気圧 10 秒間で 2 回の前拡張を施行後に 12 気圧で PS ステントを留置した. PS ステントの留置によって seg. 6 の解離は消失したが, seg. 7 に軽度の解離が残存していた. LAD seg. 7 の末梢側に 50 % の狭窄が残存していたので, Tx 2000 で 8 気圧で 60 秒間拡張して終了した. 以上のように, 第 2 回のインターベンションでも, 解離を完全に修復することはできなかった (Fig. 4).

第 10 病日の CAG 検査後から発作性心房細動が頻発し, 第 11 病日には心室頻拍が出現したので IABP を開始した. 第 14 病日に再び胸痛が出現し, ショック状態になったので心肺蘇生の後に人工呼吸管理を開始した. 心電図所見で V_{1-4} に ST の再上昇 (Fig. 1-C) が認められ, 血清 CK 値が 4,090 IU/l まで再上昇したことから, LAD に亜急性血栓性閉塞を再度発症したものと考えられた. しかし, ショック状態であったことと, これまでの経過からインターベンションによる再疎通療法が無効に終わる可能性が高いと考えられたことから, アルテプラゼ 2,400 万単位を全身投与した. アルテプラゼ投与後に血行動態は改善し, CK 値も低下した. 全身状態の改善後, 第 61 病日に 3 回目の冠動脈造影検査を施行した (Fig. 5). LAD は thrombolysis in myocardial infarction (TIMI) grade 3 に再疎通しており, seg. 6 に 25 % と seg. 7 に 25 % の狭窄が認められるにすぎなかった. 一方, seg. 6 の解離は拡大しており, 偽性動脈瘤状を呈していた. また seg. 7 にも解離が認められた. 左室造影では, 左室に高度の拡張と seg. 1 から seg. 4 に及ぶ広範の akinesis が認められており, 第 1 病日に比して壁運動が悪化していた (Fig. 5). 第 3 回目の冠動脈造影では, 前述したように LAD に有意の狭窄は認められなかった. しかし, seg. 6 は, 解離が拡大しており, 偽性動脈瘤状を呈していた.

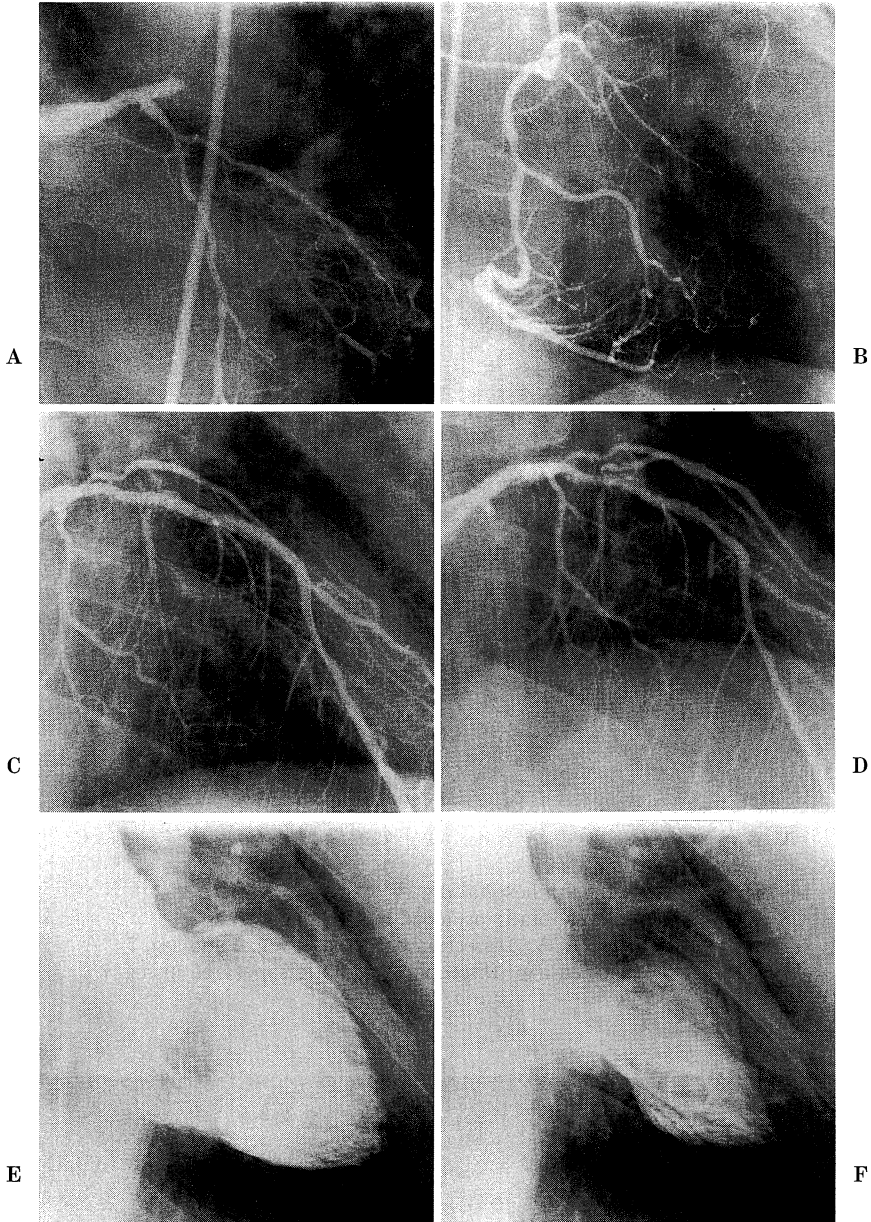


Fig. 3. Coronary angiography (CAG) and left ventriculography (LVG) on the first hospital day.

A : Before intervention. Left anterior descending artery (LAD) was totally occluded in seg. 6.

B : Angiographic image of right coronary artery revealed 50% stenosis in seg. 1 and collateral circulation to LAD.

C : After percutaneous transluminal coronary angioplasty (PTCA). Dissection occurred in seg. 7.

D : After stenting. Dissection was not disappeared.

E : LVG on end-diastole.

F : LVG on end-systole.

考 察

1. スtent留置後の亜急性血栓性閉塞

一般にインターベンション後の急性および亜急性血栓性閉塞の発生は、インターベンション後の残存狭窄度、冠動脈解離・壁不整・造影遅延の有無などに左右されると考えられている⁹⁾。すなわち、急性および亜急性血栓性閉塞の発生を予防するためには、円滑な拡張とTIMI grade 3以上の血流を得る必要がある¹⁰⁾。

Stentは、自己の有する血管保持力によって解離や

フラップを冠動脈壁に圧排することで血栓性閉塞を予防し、高い初期成功率を示すものと考えられている⁹⁾。Stent植え込み後の急性および亜急性血栓性閉塞の原因のほとんどはStentに付着した血栓によるものとされている。したがって、Stentの拡張が不十分な例、解離を伴う例、2個以上のStentが植え込まれた場合などは、血栓が発生し易くなるので、急性および亜急性血栓性閉塞の危険性が増加する。しかし、高圧拡張と適切な抗凝固療法によって急性および亜急性血栓性閉塞は、ほとんど予防し得るとされている¹¹⁾。

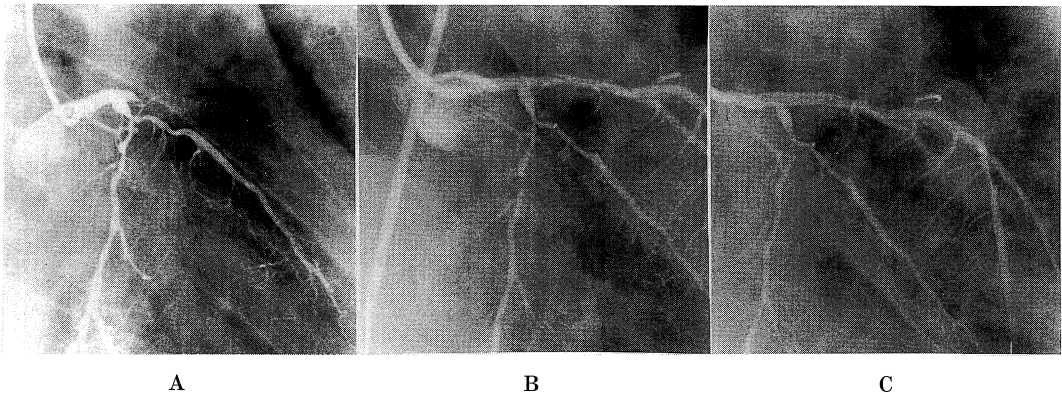


Fig. 4. CAG on the 9th hospital day.
 A : LAD was totally occluded in seg. 6 again.
 B : After PTCA. Dissection occurred in seg. 6 and seg. 7.
 C : After stenting. Dissection was not disappeared in seg. 7.

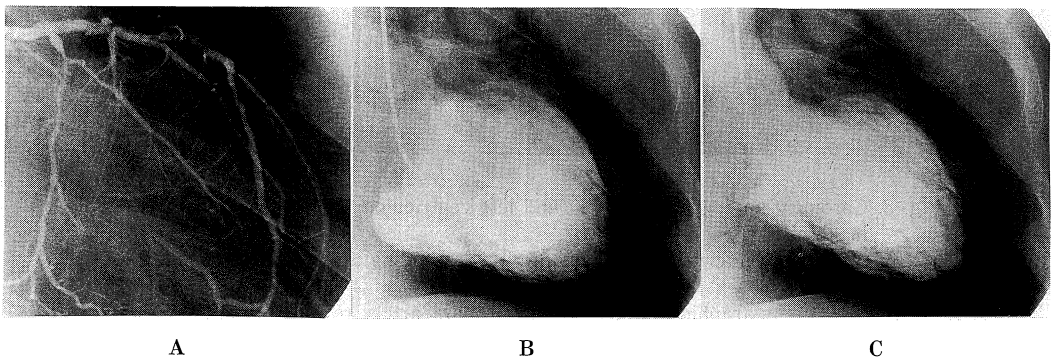


Fig. 5. CAG and LVG on the 61st hospital day.
 A : Aneurysm formation at seg. 6.
 B : LVG on end-diastole.
 C : LVG on end-systole.

2. AMI に対する primary stenting の有効性

PTCA は、冠動脈疾患に対する1つの治療法として、その地位が確立された^{12,13)}。しかし、一定の頻度で発生する急性冠閉塞と再狭窄は現在でも大きな問題点として残されており、これらを解決するためにステントをはじめとする数々の new device が考案されてきた。ステントは、金属のために生体にとって異物であり、血栓の形成という避けられない問題を有している。さらに、ステントは、腐食を防ぐために陽性に荷電した金属が使用されているので、血栓形成を助長する。ステントに用いられている金属の中でもステンレスやタンタルは血栓形成が少ないとされているが皆無でないことから、ステントの最大の弱点は血栓性閉塞であるとされてきた⁹⁾。そこで心筋梗塞急性期のように血栓の関与が強い場合には、ステントの植え込みは原則として禁忌とされてきた。

しかし、チクロピジンとアスピリンの併用などの適切な抗凝固療法をステント植え込み直後から開始するようになってから、direct PTCA 不成功例に対するステントの有効性が相次いで報告されるようになり^{14~16)}、現在では AMI に対するステントの有効性も広く確立されたものになった^{6~8)}。Saito⁹⁾, et al. は、primary stenting 74 例の検討から、100%の初期成功率に加え、亜急性血栓性閉塞の頻度も1例(1.4%)にすぎなかったと報告している。しかし、血栓の関与が強く疑われる心筋梗塞急性期でのステント留置は、ステントで破裂した粥腫を十分に被覆できない場合に血栓性閉塞の危険が上昇する。したがって、AMI を対象とする場合は、不完全拡張を避け、待機的な留置術よりも円滑な拡張を心掛けることが大切になる¹⁷⁾。また、ステントの選択は、血管壁への radial force が不十分なコイル型ステントに比して radial force の強いチューブ型ステントが有利であると考えられている¹⁸⁾。

3. 本例での亜急性血栓性閉塞の原因

本例は、primary PTCA 施行後に2カ所で解離したことで、2個の G-R II ステントが留置された。G-R II ステントは、第2世代のコイル型ステントで、複雑病変に対しても留置が容易である。しかし、G-R II ステントは、高い recoil 率、慢性期での高い再狭窄率、および高頻度の急性・亜急性血栓性閉塞が欠点と指摘されている¹⁹⁾。

コイル型ステントは、金属面積が小さいので血栓形成が少ないことと、側枝への血流が保たれることの利点を有するが、血管壁への radial force が不十分なために解離を圧排しきれないことに問題を残している¹⁹⁾。本例も、複数の G-R II ステントを留置したにもかかわらず、解離の圧排が不成功に終わった。ステント留置時にさらに高

圧で拡張すれば、解離が予防できた可能性があるが、G-R II ステントよりも radial force の強いステントを選択すべきであったかもしれない。さらに本例では、術後の発熱に対する輸液が不十分であったために脱水状態になり、血栓形成傾向が増悪して亜急性血栓性閉塞を惹起した可能性もある。また、第1回の亜急性血栓性閉塞の発症時に PS ステントを使用して再疎通に成功したが、解離が完全には消失していなかった。この拡張不全が第2回の亜急性血栓性閉塞の誘因になった可能性も捨て切れない。

ま と め

Primary stenting 後に2度の亜急性血栓性閉塞を発生したと考えられる急性心筋梗塞の1例を経験した。Primary stenting 後での亜急性血栓性閉塞の予防には、残存解離のない十分な拡張を得られるステントの選択、術後の抗凝固療法、および輸液管理が重要といえる。

本論文の要旨は、第12回日本心血管インターベンション学会 Winter meeting(平成10年1月31日、札幌)で発表した。

文 献

- 1) Fishman, D. L., Leon, M. B., Baim, D. S., Schatz, R. A., Savage, M. P., Penn, I., Detre, K., Dr, P. H., Veltri, L., Ricch, D., Nobuyoshi, M., Cleman, M., Heuser, R., Almond, D., Teirstein, P. S., Fish, R. D., Colombo, A., Brinker, J., Moses, J., Shanknovich, A., Hirshfeld, J., Bailey, S., Ellis, S., Rake, R., Goldberg, S. and for the Stent Restenosis Study Investigators. : A randomized comparison of coronary stent placement and balloon angioplasty in the treatment of coronary artery disease. *N. Engl. J. Med.* 331 : 496-501, 1994.
- 2) Serruys, P. W., Jaegere, P., Kiemeneij, F., Macaya, C., Rutsch, W., Heyndrickx, G., Emanuelsson, H., Marco, J., Legrand, V., Materne, P., Belardi, J., Sigwart, U., Colombo, A., Goy, J.J., Heuvel, P., Delcan, J., Morel, M. and for the benestent study group. : A comparison of balloon expandable-stent implantation with balloon angioplasty in patients with coronary artery disease. *N. Engl. J. Med.* 331 : 489-495, 1994.

- 3) **Connon, A. D., Roubin, G. S., Macander, P. J. and Agrawal, S. K.** : Intracoronary stenting as an adjunct to angioplasty in acute myocardial infarction. *J. Invasive. Cardiol.* **3** : 255-258, 1991.
- 4) **Walton, A. S., Oesterle, S. N. and Yeung, A. C.** : Coronary artery stenting for acute myocardial infarction. *Cathet. Cardiovasc. Dign.* **34** : 142-146, 1995.
- 5) **Saito, S., Hosokawa, G., Kim, K., Tanaka, S. and Miyake, S.** : Primary stent implantation without coumadin in acute myocardial infarction. *J. Am. Coll. Cardiol.* **28** : 74-81, 1996.
- 6) **Schomig, A., Neumann, F. J., Walter, H., Schuhlen, H., Hadamitzky, M., Zitzmann-roth, E. M., Dirschinger, J., Hausleiter, J., Blasini, R., Schmitt, C., Alt, E. and Kastrati, A.** : Coronary stent placement in patients with acute myocardial infarction : Comparison of clinical and angiographic outcome after randomization to antiplatelet or anticoagulant therapy. *J. Am. Coll. Cardiol.* **29** : 28-34, 1997.
- 7) **Webb, J. G., Carere, R. G., Hilton, J. D., Rabinowitz, A., Buller, E., Dodeck, A. A. and Abel, J.** : Usefulness of coronary stenting for cardiogenic shock. *Am. J. Cardiol.* **79** : 81-84, 1997.
- 8) **Overlie, P. A.** : Stents in acute myocardial infarction. *Curr. Opin. Cardiol.* **13** : 280-288, 1998.
- 9) **Black, A. J. R., Namay, D. L., Niederman, A. L., Lembo, N. J., Roubin, G. S., Douglas, J. S. and King, III. S. B.** : Tear or dissection after coronary angioplasty : Morphologic correlates of an ischemic complication. *Circulation* **79** : 1035-1042, 1989.
- 10) **Grines, C. L., Browne, K. F., Morco, J., Rothbaum, D., Stone, G. W., O'Keefe, J., Overlie, P., Donohue, B., Chellian, N., Timmis, G. C., Vlietstra, R. E., Strzelecki, M. N. R., Puchrowicz-Ochocki, S., O'Neill, W. W. and for the primary angioplasty in myocardial infarction study group** : A comparison of immediate angioplasty with thrombolytic therapy for acute myocardial infarction. *N. Engl. J. Med.* **328** : 673-379, 1993.
- 11) **延吉正清** : 循環器疾患最新の治療, 1998-1999. (篠山重威, 矢崎義雄, 編集). 南江堂, 東京, pp60-64, 1998.
- 12) **The ACC / AHA Task Force on Practice Guidelines (Committee on Management of Acute Myocardial Infarction).** : Cardiovascular disease : diagnosis, management of patients with acute myocardial infarction. *J. Am. Coll. Cardiol.* **28** : 1328-1428, 1996.
- 13) **Roubin, GS., O'Neill, W. W. and Stack, R. S.** : Interventional cardiovascular medicine. Angioplasty in the patients with acute myocardial infarction. Grines C. L. ed., Churchill Livingstone, New York, p253-263, 1994.
- 14) **Herrmann, H. C., Buchbinder, M., Clemen, M. W., Fischman, D., Goldberg, S., Leon, M. B., Schatz, R. A., Tierstein, P., Walker, C. M. and Hirshfeld, Jr. J. W.** : Emergent use of balloon-expandable coronary artery stenting for failed percutaneous transluminal coronary angioplasty. *Circulation* **86** : 812-819, 1992.
- 15) **Roubin, G. S., Cannon, A. D., Agrawal, S. K., Macander, P. J., Dean, L. S., Baxley, W. A. and Breland, J.** : Intracoronary stenting for acute and threatened closure complicating percutaneous transluminal coronary angioplasty. *Circulation* **85** : 916-927, 1992.
- 16) **Schomig, A., Kastrati, A., Mudra, H., Blasini, R., Schuhlen, H., Klauss, V., Richardt, G. and Neumann, F. J.** : Four-year experience with Palmaz-Schatz stenting in coronary angioplasty complicated by dissection with threatened or present vessel closure. *Circulation* **90** : 2716-2724, 1992.
- 17) **一色高明** : 急性心筋梗塞に対するステント療法. *Medical Practice* **12** : 1981-1984, 1997.
- 18) **Serruys, P. W. and Mario, C.** : Who was thrombogenic : the stent or the doctor? *Circulation* **94** : 1891-1893, 1995.
- 19) **中村 淳** : GR-IIステントの初期成績. *先端医療.* **4** : 50-52, 1997.