

## 二次性上皮小体機能亢進症における上皮小体摘除術前後の 血清ピリジノリン類の経時的検討

奈良県立医科大学泌尿器科学教室

影 林 頼 明, 三 馬 省 二, 米 田 龍 生, 大 山 信 雄  
吉 田 克 法, 窪 田 一 男, 丸 山 良 夫, 大 園 誠 一 郎  
本 宮 善 恢, 平 尾 佳 彦, 岡 島 英 五 郎

### SERIAL MEASUREMENT OF SERUM PYRIDINIUM CROSSLINKS BEFORE AND AFTER PARATHYROIDECTOMY IN PATIENTS WITH SECONDARY HYPERPARATHYROIDISM

YORIAKI KAGEBAYASHI, SHOJI SAMMA, TATSUO YONEDA,  
NOBUO OYAMA, KATSUNORI YOSHIDA, KAZUO KUBOTA,  
YOSHIO MARUYAMA, SEIICHIRO OZONO, YOSHIHIRO MOTOMIYA,  
YOSHIHIKO HIRAO and EIGORO OKAJIMA

*Department of Urology, Nara Medical University*

Received March 22, 1996

*Abstract*: To investigate the clinical usefulness of pyridinium crosslinks, pyridinoline (Pyr) and deoxypyridinoline (Dpyr), novel markers of bone resorption, in evaluation of the state of renal osteodystrophy (ROD), serum concentrations of the crosslinks together with other known ROD markers were measured sequentially in patients with secondary hyperparathyroidism (2°HPT) before and after parathyroidectomy (PTX).

In six chronic hemodialysis patients with 2°HPT who underwent PTX and autotransplantation of a resected parathyroid gland from January through August 1994, serial measurement of serum Pyr, Dpyr, HS-PTH, alkaline phosphatase and osteocalcin was done. Similarly, serial measurement of urinary Pyr, Dpyr and other markers was done in two surgically-treated patients with primary hyperparathyroidism (1°HPT). The changes of these markers were evaluated in each patient and between the patients with 1°HPT and 2°HPT.

Before PTX, marked elevation of ROD markers including Pyr and Dpyr and severe bone changes indicative of the advanced ROD stage on plain X-ray films were observed in all patients with 2°HPT. The changes of Pyr after PTX were parallel to those of Dpyr. However, the reducing speed of Pyr and Dpyr varied among the patients; patients with lower Pyr and Dpyr levels before PTX showed a slower decrease of the crosslinks. All patients out of three in whom serial measurement of the markers in the early phase after PTX was done, alkaline phosphatase and/or osteocalcin showed a transient elevation without changes of Pyr and Dpyr levels. In patients, the changes of alkaline phosphatase, osteocalcin and the crosslinks were parallel from three months after PTX. The similar changes of the markers including urinary Pyr and Dpyr to in patients with 2°HPT were

observed in two patients with 1°HPT.

The data suggest that the state of high turnover bone in 2°HPT would be improved associating with a decrease of PTH secretion after PTX, and bone formation might become dominant in the process of bone remodeling in the early phase after PTX. It is concluded that serial measurement of serum pyridinium crosslinks before and after PTX would be useful in evaluation of changes of ROD lesions in patients with 2°HPT.

### Index Terms

secondary hyperparathyroidism, serum pyridinium crosslinks, postoperative sequential changes, parathyroidectomy, bone metabolic markers

## 緒 言

ピリジノリン, デオキシピリジノリンは, 主に骨のコラーゲン線維間において架橋を形成し, コラーゲン線維の安定性に寄与している物質である<sup>1)</sup>. これらの架橋物質は, 骨吸収に伴い尿中に排泄されることから, その尿中濃度の測定は, 骨代謝, とくに骨吸収マーカーとしての有用性が高く, すでに骨粗鬆症などで臨床応用されている<sup>2)</sup>. 我々は高速液体クロマトグラフィーによるピリジノリン, デオキシピリジノリン同時測定法の改良により, 維持血液透析患者において血清ピリジノリン類濃度を測定し, 血清ピリジノリンおよびデオキシピリジノリンが腎性骨異常症(以下 ROD と略す)のマーカーとして有用であることをすでに報告した<sup>3)4)</sup>. 今回, 二次性上皮小体機能亢進症に対する上皮小体摘除術前後において血清ピリジノリン類および他の骨代謝マーカーを経時的に測定し, 術後の ROD の病態変化の把握におけるピリジノリン類の有用性について検討を行うとともに, 原発性上皮小体機能亢進症における上皮小体摘除術前後の尿中ピリジノリン類を含む各マーカーの経時的変化と比較検討を行った.

## 対象と方法

1)対象と方法; 1994年1月より8月の間に奈良県立医科大学泌尿器科および関連施設において, 上皮小体摘除術(以下 PTX と略す)および非シャント側前腕自家移植術により治療された二次性上皮小体機能亢進症(以下 2°HPT と略す)の維持血液透析患者6例(Case 1~6)を対象とした. 症例は男性5例, 女性1例, 年齢37~67歳(平均年齢49.7歳), 透析歴96~228ヶ月(平均164ヶ月)であり, 原疾患は, 慢性糸球体腎炎5例, 腎結石1例であった. 全例, PTX 前にビタミンD<sub>3</sub>製剤による経口パルス療法を受けており, 期間は1~60ヶ月であった. 術前のカルシウム製剤およびビタミンD<sub>3</sub>製剤の投与量は, そ

れぞれ2.0~8.0 g / day, 0~1.0 μg / dayであった.

術後の経過観察期間は6~11ヶ月(平均9ヶ月)であり, 6例中3例(Case 4~6)ではPTX直後より, 他の3例(Case 1~3)では2~4ヶ月目より血清ピリジノリン類の測定を行った.

また, 腎機能正常例である原発性上皮小体機能亢進症(以下 1°HPT と略す)症例2例(Case 7: 28歳男性, Case 8: 36歳女性)を対照とし, 術後尿中ピリジノリン(urinary pyridinoline: 以下 u-Pyr と略す), 尿中デオキシピリジノリン(urinary deoxypyridinoline: 以下 u-Dpyr と略す)をそれぞれ Case 7 については, 術後8ヶ月目, Case 8 については, 術後4ヶ月目まで測定した.

なお, 対象および対照の8症例には本研究の目的および方法を説明し, 本研究への参加について口頭で承諾を得た.

2)血液生化学的およびX線学的検査; 対象症例全例において, PTX 施行直前より, 血清ピリジノリン(serum pyridinoline: 以下 s-Pyr と略す), 血清デオキシピリジノリン(serum deoxypyridinoline: s-Dpyr), HS-PTH, alkaline phosphatase(以下 ALP と略す), および osteocalcin(以下 BGP と略す)を経時的に測定した. また, 骨単純X-pを経時的に撮影し骨変化を観察した. 採血は, 前回の透析より採血日までの間隔を一定<sup>5)</sup>として血液透析直前に行った. s-Pyr および s-Dpyr には, 我々がすでに報告した高速液体クロマトグラフィー(以下 HPLC と略す)法<sup>3)4)</sup>により, HS-PTH(RIA 2抗体法), BGP(IRMA 法)とともに SRL において測定した. 骨単純X-p 上の変化は, Jensen らの分類<sup>5)</sup>を用いて半定量的に評価した.

## 結 果

### 1. 2°HPT における PTX 前の測定結果

各マーカーの術前の値は, HS-PTH が 43~130 ng / ml(平均 75.7), ALP が 172~2890 IU / ml(平均

Table 1. Values of bone metabolic markers in cases with secondary hyperparathyroidism before parathyroidectomy

Case	Age	Sex	HD duration (Mos)	HS-PTH (ng/ml)	ALP (IU/l)	BGP (ng/ml)	Pyr (pmol/ml)	Dpyr (pmol/ml)	Jensen's grade
1	46	M	176	130	1198	420	545	94	3
2	67	M	228	61	278	240	144	27	2
3	50	F	96	66	172	220	142	25	2
4	37	M	168	77	1118	1200	1521	261	4
5	53	M	192	43	522	140	174	17	2
6	46	M	120	77	2890	660	796	168	4

HD : hemodialysis, Mos : months, BGP : osteocalcin, Pyr : serum pyridinoline, Dpyr : serum deoxypyridinoline

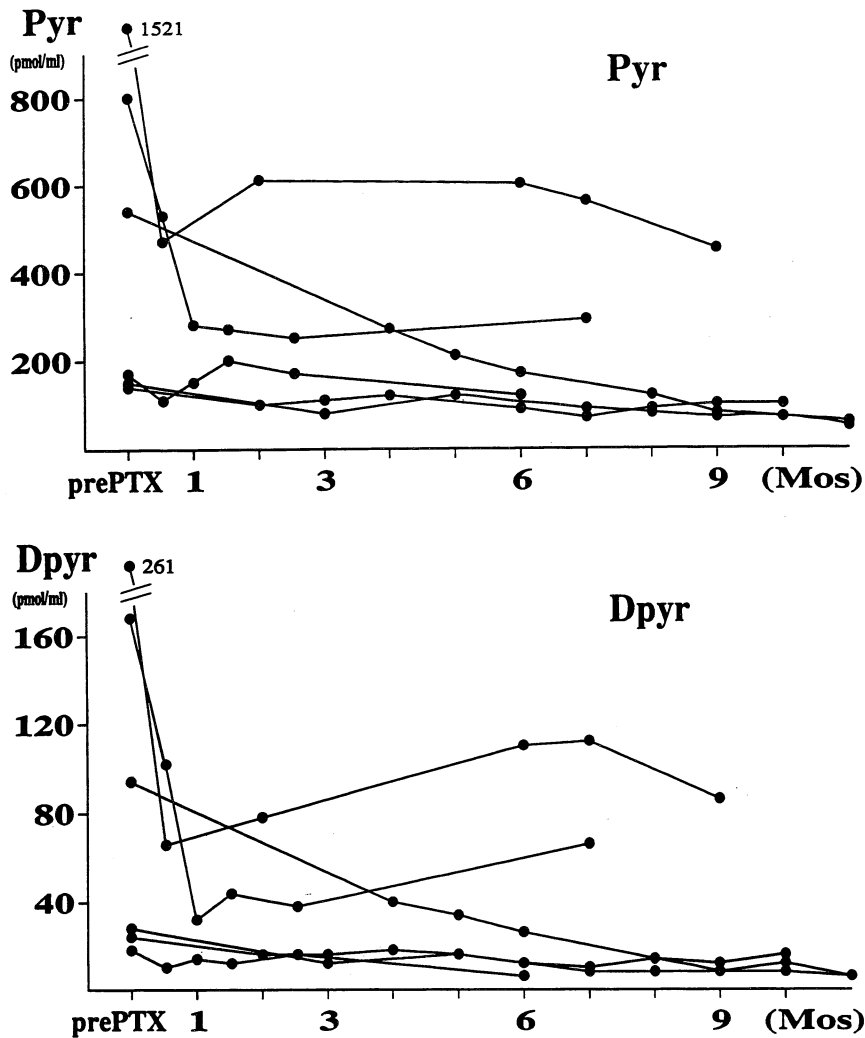


Fig. 1. Changes of pyridinium crosslinks after parathyroidectomy in each case with secondary hyperparathyroidism.

Pyr : serum pyridinoline

Dpyr : serum deoxypyridinoline

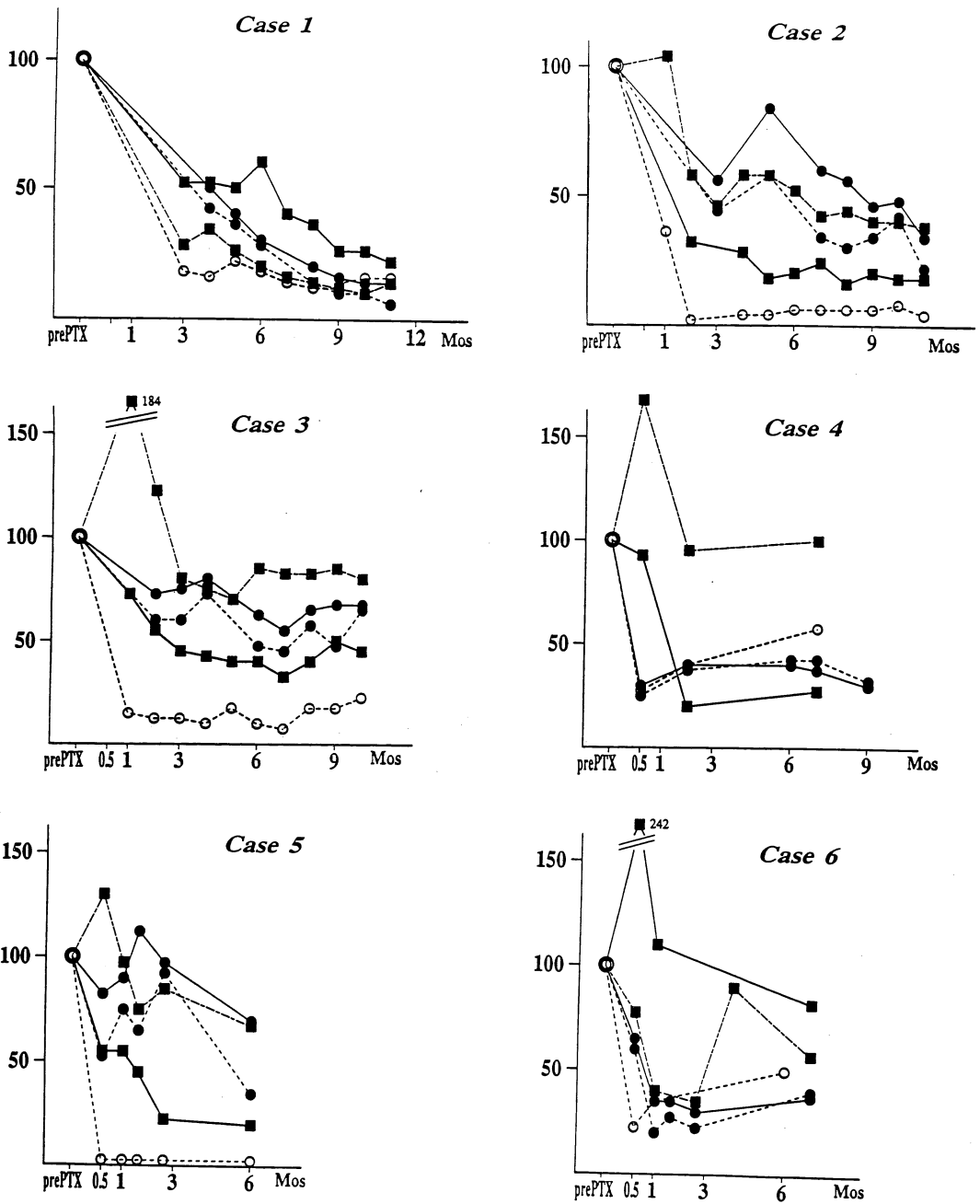


Fig. 2. Changes of bone metabolic markers after parathyroidectomy in cases 1-6. Changes of each marker are represented as ratios from the preoperative values(100).  
 Pyr : serum pyridinoline  
 Dpyr : serum deoxypyridinoline  
 BGP : osteocalcin.  
 —●— : Pyr,      - -●- - : Dpyr  
 - -■- - : BGP,      —■— : ALP  
 - -○- - : HS-PTH

1029.7), BGP が 140~1200 ng/ml(平均 480), s-Pyr が 142~1521 pmol/ml(平均 553.7), s-Dpyr が 17~261 pmol/ml(平均 98.7)で, 対象全例において異常高値を示した。また, 全例において骨単純 X-p 上, Jensen's grade 2~4 の著明な ROD 様骨変化を認めた (Table 1)。

2. 2°HPT における PTX 後の s-Pyr および s-Dpyr の経時的変化

全例において, 術後 s-Pyr と s-Dpyr はほぼ並行して低下した (Fig. 1)。しかし, 正常域までの低下はみられず, 我々の報告<sup>4)</sup>における, 骨単純 X-p 上 ROD 様骨変化を認めない透析患者の s-Pyr の平均値(48.6 pmol/ml)

まで低下が認められた症例はなかった。6~11ヶ月の術後経過観察期間における術前値と比較した両者の低下率は, s-Pyr は 29.9~91.0%, s-Dpyr は 36.0~88.3%であった (Table 2)。低下速度は症例によって異なり, 術前に低値を示した症例ほど緩徐な低下速度を示す傾向が認められた (Fig. 1)。

3. 2°HPT における PTX 後の各種骨代謝マーカーの経時的変化

ALP については, Case 1 で術後 8ヶ月目, Case 2 で術後 2ヶ月目, Case 3 では 4ヶ月目に正常値まで低下し, HS-PTH については, Case 5 で術後 1ヶ月目より 4ヶ月目まで正常値であった。BGP については, 術後低下傾

Table 2. Changes of pyridinium crosslinks in cases with secondary hyperparathyroidism after parathyroidectomy

Case	Age	Sex	Followup duration (Mos)	Pyr (pmol/ml)			Dpyr (pmol/ml)		
				pre	post	(%)	pre	post	(%)
1	46	M	11	545	49	(9.0)	94	11	(11.7)
2	67	M	11	144	48	(33.3)	27	6	(22.2)
3	50	F	10	142	97	(68.3)	25	16	(64.0)
4	37	M	9	1521	451	(29.7)	261	86	(33.0)
5	53	M	6	174	122	(70.1)	17	6	(35.3)
6	46	M	7	796	296	(37.2)	168	66	(39.3)

Mos : months, Pyr : serum pyridinoline, Dpyr : serum deoxypyridinoline

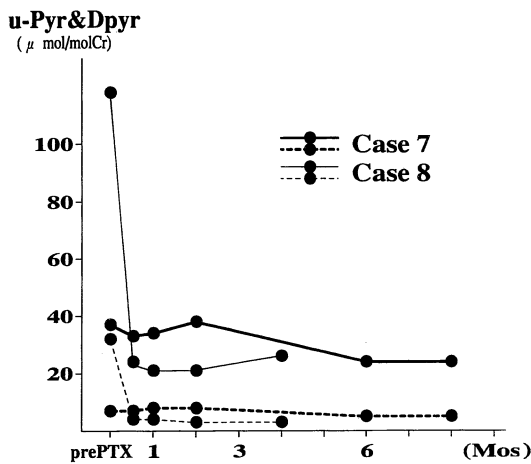


Fig. 3. Changes of urinary pyridinium crosslinks after parathyroidectomy in cases with primary hyperparathyroidism. u-Pyr : urinary pyridinoline u-Dpyr : urinary deoxypyridinoline —●— : Pyr, - -●- - : Dpyr

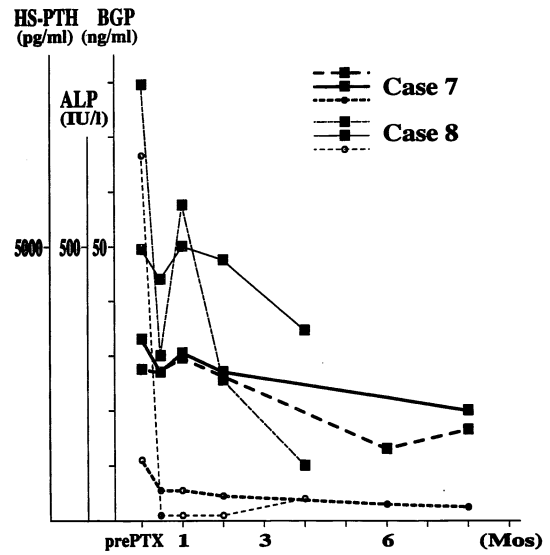


Fig. 4. Changes of bone metabolic markers after parathyroidectomy in cases with primary hyperparathyroidism. BGP : osteocalcin - -○- - : HS-PTH, —■— : ALP - -■- - : BGP

向はみられるものの、全症例において正常者の基準値より高値を維持した。各症例における s-Pyr, s-Dpyr, ALP, BGP, および HS-PTH の PTX 前の値を 100 とした場合の経時の変化を Fig. 2 に示す。全例において術後 3 ヶ月目頃より、ALP, BGP と s-Pyr, s-Dpyr はほぼ並行した推移を示した。術後早期の変化について検討を行った 3 例(Case 4~6)のうち全例において、ALP あるいは BGP の術後 2 週間目における一時的な上昇が認められたが、s-Pyr, s-Dpyr は明かな上昇を示さなかった。また、術後 PTH の再上昇が認められた 3 症例(Case 3, 4, 6)においては、PTH に並行して s-Pyr 類も再上昇を示した。なお、術前に認められた骨痛、異所性石灰化などの 2°HPT によると考えられる臨床症状は、術後に全例で改善が認められた。

#### 4. 1°HPT における PTX 後の各種骨代謝マーカーの経時の変化

1°HPT における術後の ALP と BGP はほぼ並行した推移を示し、術後 1 ヶ月頃に一時的な上昇が認められた。u-Pyr, u-Dpyr は並行して推移したが、術後の一時的な上昇は明かではなかった。また、2°HPT における s-Pyr 類と同様、術前 u-Pyr の値が低かった症例(Case 7)において、術後の低下が緩徐であったが、いずれの症例も術後正常値(u-Pyr : 男性 10~25  $\mu\text{mol} / \text{molCr}$ , 女性 13~36  $\mu\text{mol} / \text{molCr}$ , u-Dpyr : 男性 <6  $\mu\text{mol} / \text{molCr}$ , 女性 <7  $\mu\text{mol} / \text{molCr}$ )まで低下した(Fig. 3, Fig. 4)。

#### 5. 病理組織所見

摘出標本の病理組織学的診断は、2°HPT 症例 6 例では、Case 1~5 がびまん性過形成、Case 6 が腺腫+過形成であった。1°HPT 症例 2 例では、いずれも腺腫であった。

## 考 察

Pyr および Dpyr は Fujimoto ら<sup>1)</sup>によって発見されたコラーゲン線維の架橋アミノ酸で、Pyr は主に骨や軟骨に、Dpyr は主に骨に特異的に存在する<sup>9)</sup>。骨吸収に伴い骨基質を形成するコラーゲン線維が分解され、架橋アミノ酸である Pyr および Dpyr が血中に遊離し、腎より尿中にほとんど排泄される<sup>7)</sup>。また、一回の血液透析により s-Pyr および s-Dpyr は平均約 45%除去される<sup>4)</sup>。したがって、腎機能の廃絶した維持血液透析患者における Pyr 類の血清濃度は透析間歇期間の遊離累積量に依存するため、特異性の高い骨吸収の指標となる<sup>3)4)</sup>。

一般に 2°HPT による高回転型の ROD は最終的に PTX および自家移植術により臨床的にも臨床生化学的

にも著明な改善が得られる。しかしながら、元来維持透析に合併する ROD はアルミニウム骨症などの混在型が多い<sup>8)</sup>。近年、ことに長期透析例の増加に伴って、PTH 値上昇にもかかわらず著しい骨代謝回転亢進が認められず、また、典型的な線維性骨炎像を示さない症例も報告されており<sup>9)10)</sup>、PTX 適応の決定においては ROD 病態の慎重な検討が必要である。そこで我々は、2°HPT に比較して骨代謝異常がより単純であると考えられる 1°HPT において同様の検討を行い、2°HPT における PTX 後の骨代謝把握の参考とした。その結果、Seibel ら<sup>11)</sup>の報告と同様に、u-Pyr 類は比較的速やかに低下したのに対し、ALP および BGP は術後早期に一時的に上昇した後低下し、術直後は骨形成が優位になることが示唆された。同様に、2°HPT においても、術後早期に一時的な ALP あるいは BGP の上昇が認められたが、s-Pyr 類の上昇は認められなかった。また、対象全例で術後 3 ヶ月目頃より各種骨代謝マーカーの並行した推移が観察された。以上の結果より、井上ら<sup>12)</sup>の報告同様、PTX により、まず破骨細胞活性の低下がおり、この間相対的骨形成が優位となるため、ALP および BGP が高値を示すものと考えられる。また、1°HPT に比較して、2°HPT の PTX 後の各マーカーの変化は症例による差が著明であったが、これは透析性骨症における線維性骨炎、アルミニウム骨症、骨軟化症などの混在する病因の占める割合が症例によって異なるためと考えられる。さらに、PTX 時に行った上皮小体の移植片の機能も、術後の骨代謝マーカーの推移を複雑にしていると考えられる。したがって、術前の骨病変において PTH 過剰分泌による病態が占める割合が多い症例ほど、また、自家移植片の機能が低い症例ほど術後の s-Pyr 類や他のマーカーがより速やかに低下するものと考えられる。

2°HPT に対する PTX および自家移植術においては、術後再発が 6.0~7.6%みられ問題となっている<sup>13)~15)</sup>。今回の検討においては、臨床症状の再燃が認められた症例はなかったが、自家移植片の機能亢進によると考えられる PTH の再上昇が 3 例に認められた。この 3 例においては、ALP が上昇していない時点で、すでに BGP と s-Pyr および s-Dpyr の上昇傾向が認められた。このことは、s-Pyr 類の骨代謝マーカーとしての鋭敏性を示したものとといえる。

今回の検討は 2°HPT 6 例、1°HPT 2 例と極めて少数例ではあるが、PTX 後の骨代謝状態の把握や、臨床症状の改善および再燃の指標として、s-Pyr および s-Dpyr の経時的測定の有用性が示唆されたと考えられ、今後さらに症例を重ね、PTX 適応決定における s-Pyr 類の

critical value を検討していきたい。

## 結 語

$^2\text{HPT}$  を合併した血液透析患者 6 例において、s-Pyr 類および種々の骨代謝マーカーを PTX 前後で経時的に測定し、術後の骨病変の改善過程把握における、s-Pyr 類測定の有用性について検討し、以下の結果を得た。

1.  $^2\text{HPT}$  患者における s-Pyr, s-Dpyr は、PTX 前においては異常高値を示したが、PTX 後に全例で低下を認めた。

2.  $^2\text{HPT}$  患者における PTX 後の s-Pyr, s-Dpyr や他の骨代謝マーカーの推移には症例によるばらつきが認められ、ROD 病態の多様性が示唆された。

3. PTX 後早期に一時的な ALP, BGP の上昇が認められたのに対し、s-Pyr, s-Dpyr は上昇を示さなかったことにより、PTX 後早期においては骨形成優位となっていると考えられた。

4.  $^2\text{HPT}$  患者における PTX 前後の s-Pyr, s-Dpyr は PTH の推移に鋭敏に反応し、それらの経時的測定は、ROD 病変の変化の把握に有用であることを示唆する結果が得られたが、今後症例を重ねてさらに検討する必要がある。

## 文 献

- 1) Fujimoto, D., Moriguchi, T., Ishida, T. and Hayashi, H. : The structure of pyridinoline, a collagen crosslink. *Biochem. Biophys. Res. Commun.* **84** : 52-57, 1978.
- 2) McLaren, A. M., Hordon, L. D., Bird, H. A. and Robins, S. P. : Urinary excretion of pyridinim crosslinks of collagen in patients with osteoporosis and the effects of bone fracture. *Ann. Rheum. Dis.* **51** : 648-651, 1992.
- 3) 三馬省二, 影林頼明, 米田龍生, 福井義尚, 吉田克法, 平尾佳彦, 岡島英五郎, 新井邦彦, 本宮善恢, 佐藤春彦 : 透析骨症における血中ピリジノリン, デオキシピリジノリン測定の意義. *透析会誌.* **27** : 1235-1240, 1994.
- 4) 影林頼明, 三馬省二, 米田龍生, 新井邦彦, 吉田克法, 丸山良夫, 本宮善恢, 平尾佳彦, 岡島英五郎 : 腎性骨異栄養症における血清ピリジノリン類の測定とその臨床的意義. *日腎誌.* **37** : 397-403, 1995.
- 5) Jensen, P. S. and Klinger, A. S. : Early radiographic manifestations of secondary hyperparathyroidism associated with chronic renal disease. *Radiology* **125** : 645-652, 1977.
- 6) Eyre, D. R., Koob, T. J. and VanNess, K. P. : Quantitation of hydroxypyridinium crosslinks in collagen by high-performance liquid chromatography. *Anal. Biochem.* **137** : 380-388, 1984.
- 7) Fujimoto, D., Suzuki, M., Uchiyama, A., Miyamoto, S. and Inoue, T. : Analysis of pyridinoline, a cross-linking compound of collagen fibers, in human urine. *J. Biochem.* **94** : 1133-1136, 1983.
- 8) 鈴木正司 : ROD と透析性骨症. *腎と骨代謝* **7** : 7-14, 1994.
- 9) 桑原守正, 西谷真明, 松下和弘, 中村晃二, 藤崎伸太, 橋本寛文, 降幡睦夫, 大船裕治 : 腎性上皮小体機能亢進症を有する透析患者における骨組織の臨床病理学的検討. *透析会誌.* **26** : 1151-1155, 1993.
- 10) 小林正樹, 松川和平, 鈴木善充, 鈴木賢治, 原沢博文, 伊藤 晃, 山崎親雄, 渡辺有三, 両角國男 :  $\text{II}^{\circ}$  HPT における骨回転指標の評価 高 PTH を呈し骨回転は正常であった 1 例. *透析会誌.* **27**(Suppl) : 637, 1994.
- 11) Seibel, M. J., Gartenberg, F., Silverberg, S. J., Ratcliffe, A., Robins, S. P. and Bilezikian, J. P. : Urinary hydroxypyridinium cross-links of collagen in primary hyperparathyroidism. *J. Clin. Endocrinol. Metab.* **74** : 481-486, 1992.
- 12) 井上聖士, 藤田喜一, 堀口幸夫, 九鬼章尚, 馬殿正人, 宮本 孝, 永井徹郎 : 透析患者における parathyroidectomy 後の各種骨代謝マーカーの推移. *腎と骨代謝* **6** : 215-222, 1993.
- 13) Niederle, B., Roka, R. and Brennan, M. F. : The transplantation of parathyroid tissue in man : development, indications, technique, and results. *Endocr. Rev.* **3** : 245-279, 1982.
- 14) Tominaga, Y., Tanaka, Y., Sato, K., Numano, M., Uchida, K., Falkmer, U., Grimelius, L., Johansson, H. and Takagi, H. : Recurrent renal hyperparathyroidism and DNA analysis of auto-grafted parathyroid tissue. *World J. Surg.* **16** : 595-603, 1992.
- 15) 富永芳博 : 上皮小体の外科. *透析会誌.* **25** : 1087-1094, 1992.