

胃および十二指腸ポリープに対する 留置スネアを用いた内視鏡的ポリペクトミーの経験

奈良県立医科大学第3内科学教室

増井一弘, 栗山茂樹, 松本昌美, 美登路昭,
宮本洋二, 阪本たけみ, 松田隆昭, 山本浩治,
城井啓, 山根佳子, 小林洋三, 中谷敏也,
奥和美, 小泉雅紀, 吉川正英, 菊池英亮,
松村雅彦, 福井博

EXPERIENCE OF POLYPECTOMY AGAINST GASTRIC AND DUODENAL POLYPS BY USE OF SNARE LOOPS

KAZUHIRO MASUI, SHIGEKI KURIYAMA, MASAMI MATSUMOTO,
AKIRA MITORO, YOUJI MIYAMOTO, TAKEMI SAKAMOTO,
TAKAAKI MATSUDA, KOUJI YAMAMOTO, AKIRA SHIROI,
YOSHIKO YAMANE, YOUZOU KOBAYASHI, TOSHIYA NAKATANI,
KAZUMI OKU, MASAKI KOIZUMI, MASAHIDE YOSHIKAWA,
EIRYOU KIKUCHI, MASAHIKO MATSUMURA and HIROSHI FUKUI

The Third Department of Internal Medicine, Nara Medical University

Received March 27, 1996

Abstract: Remarkable developments have been made recently in endoscopic therapies, such as endoscopic sphincterotomy, endoscopic injection sclerotherapy and endoscopic hemostatic procedures. Specifically, endoscopic polypectomy has been widely used for the resection of polyps in the digestive tract. As endoscopic polypectomy is employed for the excision of large polyps, the incidence of serious complications such as hemorrhage and perforation has been increasing. Hemorrhage is the most frequent serious complication in endoscopic polypectomy. Therefore, several procedures, such as local injection of hypertonic saline epinephrine, clipping and ligation methods have been devised to prevent the complication. We report here our experience of endoscopic polypectomy against gastric and duodenal polyps by the use of snare loops. This method is easy to apply. We ligated the bottom of a polyp by a snare loop, and excised with an electrocautery snare. Case 1 had a relatively large-sized hyperplastic polyp, 30 mm in diameter, in the posterior wall of gastric antrum. Endoscopic ultrasonography revealed that the polyp had a vessel at its bottom. Cases 2 and 3 had adenomatous polyps in the duodenum of 10 mm and 70 mm in diameter, respectively. In all the cases, after ligating the bottom of a polyp by a snare loop, endoscopic polypectomy was carried out successfully at the proximal peripheral side with an electric coagulator without any complications. Endoscopic examination one week after the polypectomy revealed that there was a snare loop in case 1, which was removed by

biopsy forceps without any bleeding, and that there remained no snare loops in cases 2 and 3. Thus it was demonstrated that ligation by a snare loop is a useful method for preventing hemorrhage in the endoscopic polypectomy of relatively large-sized gastroduodenal polyps.

Index Terms

polypectomy, snare loop, gastric polyp, duodenal polyp, endoscopic therapy

緒 言

近年、消化器領域における内視鏡の進歩はめざましく、診断的目的のみならず、内視鏡的ポリペクトミー、内視鏡的粘膜切除術さらに内視鏡的止血術など治療法としても応用されている。しかし、消化管ポリープに対する内視鏡的切除術が積極的に施行されるに伴い、偶発症としての出血や穿孔の報告例も増加しているのが現実である。胃ポリープに対するポリペクトミーの際の偶発症の頻度は、出血0.549%、穿孔0.053%、その他0.026%と報告¹⁾されており、偶発症に占める出血の割合が極めて高い。特に、大型のポリープや広基性ポリープの症例では出血の危険性が高く、内視鏡的ポリペクトミーは禁忌とされることがある。一方、出血・穿孔の予防手段として、高張ナトリウム・エピネフリン局注法²⁾、集束結紮法³⁾やクリッピング法⁴⁾などの手技が考案されており、症例に応じた治療選択が必要である。

今回我々は、蜂巢らが開発した留置スネア⁵⁾を用い、大型の胃ポリープ1例と十二指腸ポリープ2例において、安全にポリペクトミーを施行し得たので報告する。

器具・方法

今回用いた留置スネアは、ナイロン製ループ、操作部のカバーシース付スネアチューブおよび汎用ハンドルより構成される。操作部は、直径2.5mm、有効長2,300mmのテフロン製チューブシース、1.9mmのステンレス製コイルシースさらにハンドルより成り(Fig. 1)、鉗子口径が2.8mm以上のパンエンドスコープおよび大腸ファイバーに使用可能である。

使用するループは、ナイロン糸を加熱処理して紡錘型としたもので、シリコン製ストッパーを引き絞りポリープを緊縛する。ループは長期間消化管内に残留しても無害であるが、通常は脱落すると一週間前後で便中に自然排泄される。

操作手順は、まずチューブシースを引きループを押し出し、ループを隆起病変基部にかけ、スライダを引絞り基部を緊縛し、最後にスライダを押し出しループをフックから取り外す。そして、結紮した留置スネアか

ら少し距離をおいた末梢側で、高周波スネアを用いて型の如くポリペクトミーを施行するというものである。

症 例

症例1 57歳、女性。

平成6年5月12日の近医における上部消化管造影検査にて、胃幽門部後壁に隆起性病変を指摘され、5月16日の内視鏡検査において、径約30mmの頭頂部が赤色調を呈する乳頭状の山田IV型ポリープ(Fig. 2)を認めた。鉗子生検による組織像は過形成ポリープであった。頭頂部にびらんを伴う大型のポリープであることから、ポリペクトミー目的で5月24日に当科に紹介された。

5月31日の超音波内視鏡検査(Fig. 3)にて、ポリープの頭部内腔には多発する拡張腺管と思われる低エコー像を、基部には栄養血管と思われる線状の低エコー像を認めた。6月14日に出血予防のために留置スネアを使用し、ポリペクトミーを施行した。回収したポリープの大きさは27×20×18mmで、切断面からの出血はごく軽度であった(Fig. 4)。翌日の内視鏡検査では、留置スネアは残存しており、切断面に潰瘍形成を認めるものの、出血や露出血管は認めなかった。1週後の内視鏡検査でも留置スネアの残存を認めたため、生検鉗子にて留置スネアを除去したが、潰瘍からの出血は認めなかった。切除されたポリープは組織学的には過形成性ポリープで、拡張腺管と共に径約1mm大の栄養血管を認めた(Fig. 5 A, B)。

症例2 57歳、男性。

平成7年7月の近医における内視鏡検査にて、十二指腸下行脚に径10mm大のポリープを指摘された。組織学的に腺腫と診断されたため、ポリペクトミー目的で、11月20日当科へ紹介となった。11月21日の内視鏡検査においても、十二指腸下行に白色調で表面に軽度凹凸を伴った径10mm大の山田III型ポリープを認めた(Fig. 6 A)。留置スネアにてポリープ基部を結紮し、出血を認めることなくポリペクトミーを施行し得た(Fig. 6 B)。翌日の内視鏡検査では、留置スネアはすでに脱落しており、ポリペクトミー施行部に潰瘍形成を認めたが、出血や露

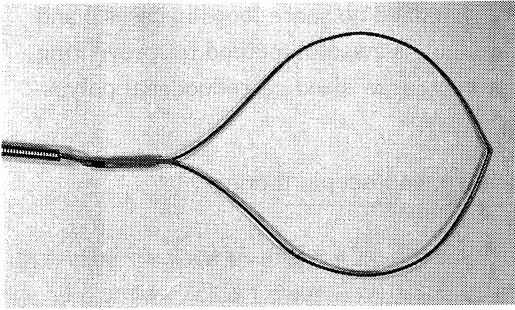


Fig. 1. Apparatus of the snare loop.

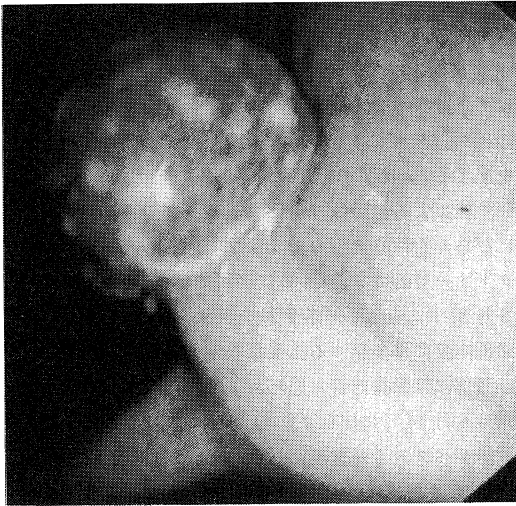


Fig. 2. Endoscopic appearance of the gastric polyp of case 1.

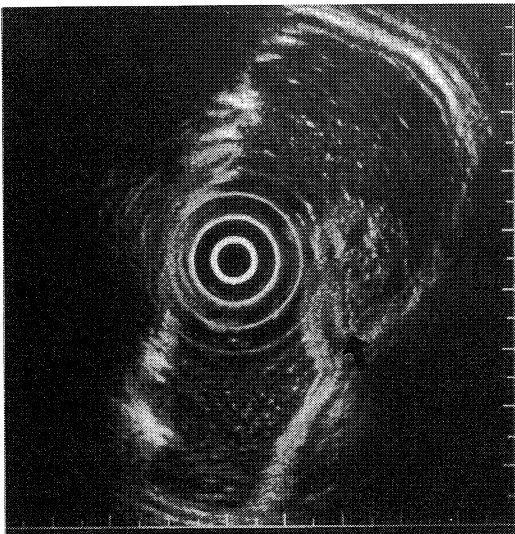


Fig. 3. Endoscopic ultrasonography revealed that there were a vessel at the bottom (arrow) and enlarged grandulae in the polyp.

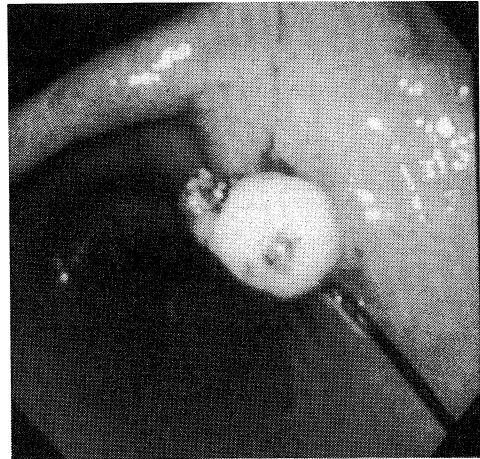


Fig. 4. Endoscopic appearance immediately after the polypectomy of case 1.

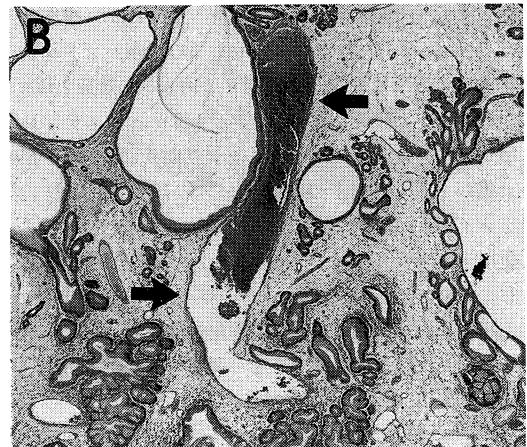
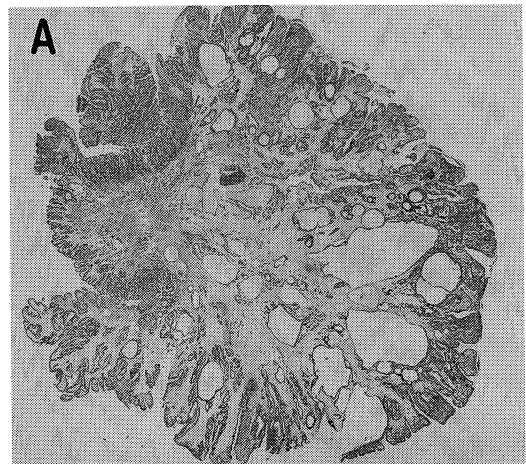


Fig. 5. Histologic examination revealed that the polyp of case 1 was hyperplastic (A), and that it had a vessel at the bottom (arrow) and enlarged grandulae (B).

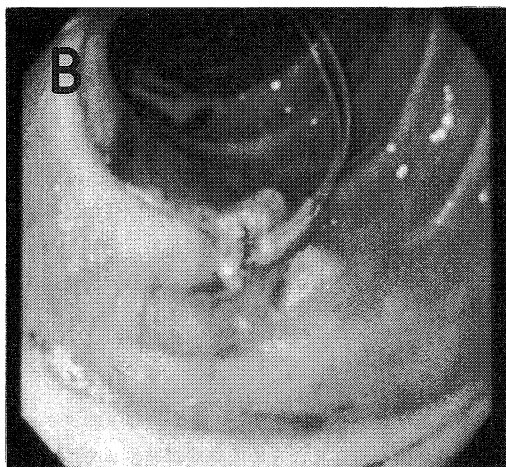
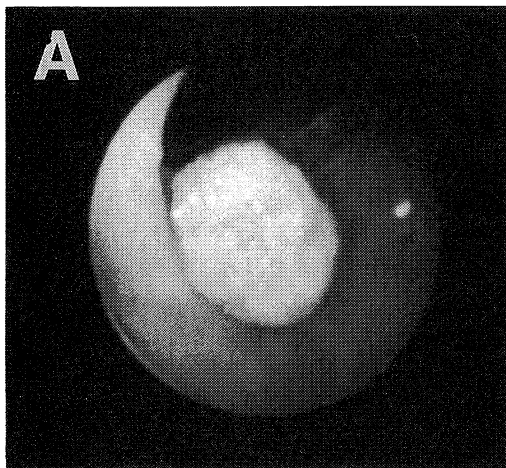


Fig. 6. Endoscopic appearances of the duodenal polyp of case 2 before (A) and after (B) the polypectomy.

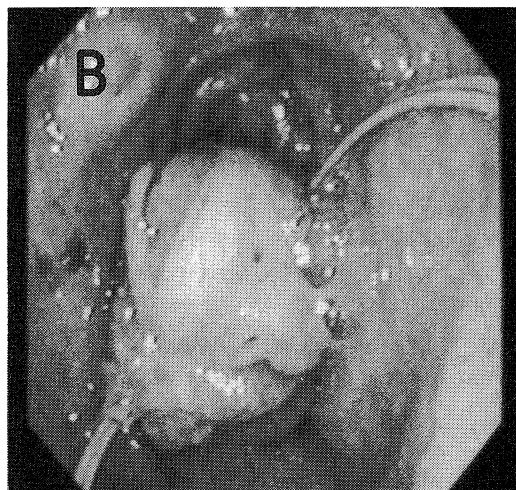
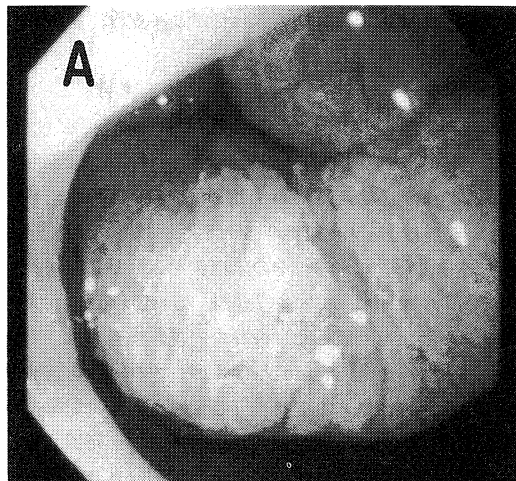


Fig. 8. Endoscopic appearances of the duodenal polyp of case 3 before (A) and after (B) the polypectomy.

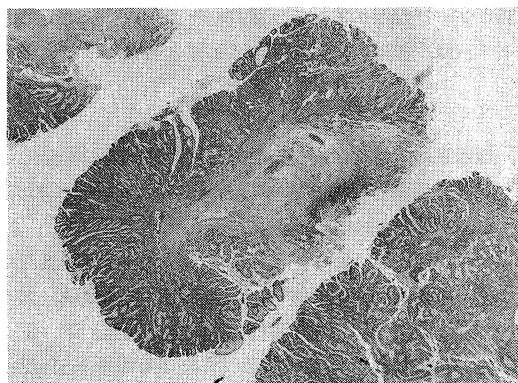


Fig. 7. Histologic examination revealed that the polyp of case 2 was adenomatous.

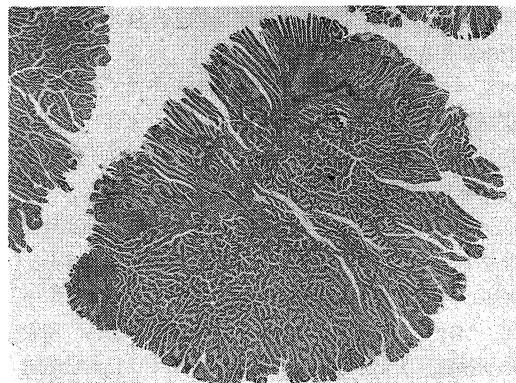


Fig. 9. Histologic examination revealed that the polyp of case 3 was adenomatous.

出血管は認めなかった。切除されたポリープは、組織学的には腺腫であった(Fig. 7)。

症例3 77歳, 男性。

平成7年8月22日の内視鏡検査にて, 十二指腸球部前壁に径70mm大の乳頭状の山田IV型ポリープを認め(Fig. 8 A), 12月19日にポリペクトミーを施行した。留置スネアを2箇所につけ, その末梢側を3分割して切除し, 25×10×10mm, 10×7×7mm, 25×10×10mm大のポリープ断片を回収した。翌日の内視鏡検査では, 表面に潰瘍を伴った径20mm大のポリープの残存を認めたが, 頂上部に留置スネアが残存しており出血は認めなかった(Fig. 8 B)。1週後の内視鏡検査では, 留置スネアは脱落しており潰瘍は消失していた。切除されたポリープは, 組織学的には腺腫であった(Fig. 9)。

考 察

近年の内視鏡的治療の進歩には目覚ましいものがあり, 内視鏡的食道静脈瘤硬化療法, 内視鏡的乳頭括約筋切開術, 内視鏡的粘度膜切除術など様々な手技, 手法が施行されている。内視鏡的ポリペクトミーもその一つであるが, 適応拡大に伴い様々な偶発症の報告がなされている。並木¹⁾は, ポリペクトミーにおける重篤な偶発症の頻度は, 15,127例中95例で, その内訳は出血例83例(0.549%), 穿孔例8例(0.053%), その他4例(0.026%)と報告しており, 出血例の占める頻度が極めて高率である。さらに, 大型のポリープや広基性ポリープ, 十二指腸ポリープに対するポリペクトミーでは, 出血の頻度がより高率に認められたと報告している。蜂巢²⁾は, 最大径10mm以下のポリープに対するポリペクトミーでは全く出血を認めなかったが, 最大径11mm以上では出血を伴う症例があり, 重篤な出血を来した症例は全て最大径16mm以上のポリープに対するポリペクトミーであったと報告している。

ポリペクトミーの際の出血予防法としては, 倉俣らの集束結紮法³⁾や蜂巢らの予防的クリッピング法⁴⁾などが報告されている。しかし, これらの方法は操作が煩雑であるためあまり普及していない。さらに, 予防的クリッピング法では, クリップの材質が金属であるため高周波スネアを用いたポリペクトミーには使用できず, また, クリップの最大開脚幅が約10mmであるので, 大型のポリープに対して使用できない等の問題点がある。留置スネア法は, 大腸ポリープのポリペクトミーにおける出血予防法として考案されたものであるが, 操作が簡便であり, 上部消化管におけるポリペクトミーにも応用が可

能である。有効な止血効果を得るためには, 動脈性の血流を完全に遮断する緊縛力と, その緊縛状態が最低2日以上持続することが必要であるが, 本留置スネアは十分な緊縛力を有しており, ループ脱落期間が平均5.3日であることからこの条件を満たすことが確認されている⁵⁾。

今回我々は, 胃ポリープ1例, 十二指腸ポリープ2例の計3例の大型ポリープに対してポリペクトミーを施行した。本法は, 操作が簡単であり, 隆起性病変の基部を非通電性ループで緊縛留置して血行を遮断し, その末梢側を高周波スネアにて切離することができる。今回はこの方法により, ポリープ基部に栄養血管の存在が疑われた大型の胃ポリープ1例, さらに, 出血や穿孔の危険性が胃ポリープよりも高い大型の十二指腸ポリープ2例に対し, 安全にポリペクトミーを施行し得た。1例では1週後の内視鏡観察時にもループの残存を認めたため, 生検鉗子を用いて摘出したが, この際にも出血は認めなかった。また, 残りの2例ではループは1週後には自然脱落しており, イレウスなどの偶発症も認めなかった。

今回の経験より, 留置スネアは, 1) 最大径11mm以上の大型の病変, 2) 栄養血管を有し出血の可能性のある病変, 3) 十二指腸など壁が薄く出血・穿孔の可能性の高い部位の病変のポリペクトミーに際して, 積極的に使用すべきと考える。

結 語

大型の胃ポリープや十二指腸ポリープのポリペクトミーの際には, 出血や穿孔などの偶発症が発生しやすいことが報告されている。今回我々は, 出血予防のために留置スネアを用い, 胃ポリープ1例および十二指腸ポリープ2例に対して安全にポリペクトミーを施行し得た。大型のポリープ, 栄養血管を有し出血の危険性のあるポリープ, さらに, 壁が薄く出血や穿孔の危険性の高い十二指腸ポリープなどに対して, 留置スネアを用いたポリペクトミーは, 積極的に応用すべき手技と考える。

文 献

- 1) 並木正義: 消化器内視鏡検査(治療を含む)の偶発症—その現況と予防対策. Gastroenterol. Endosc. 26: 2439-2455, 1984.
- 2) 中村正樹, 石橋智子, 梅津 仁, 星野清志, 千葉周伸, 中村洋一, 山口俊和, 塩田邦晶, 大場敏明, 大野義一郎, 渡辺 実, 青柳昌彦, 並木真生, 下 正宗, 加藤敏明, 田辺康一: 早期胃癌に対するHSE局注を併用した内視鏡的切除法(HRHSE)の成績. 消化器内視の進歩 41: 123-128, 1992.

- 3) 倉俣英夫：局所的(内視鏡的)止血法, Gastrointestinal Care Unit. 内科セミナー, GE-3, 消化管止血. 永井書店, 東京, p233-282, 1979.
- 4) 蜂巢 忠, 鈴木直人, 粒良幸正, 岩岡秀明, 門沢秀一, 浜口欣一, 藤岡高行, 金子 司：ポリペクトミー後の出血予防としてのクリッピング法の有用性. 消化器内視鏡の進歩 32: 111-115, 1988.
- 5) 蜂巢 忠, 田中 元, 佐藤慎一, 木下由彦, 浜口欣一, 宮原行雄, 金子 司：隆起病変切除における留置スネアの有用性. 消化器内視鏡の進歩 39: 133-137, 1991.