

## イトラコナゾールとウベニメクスの併用投与により 偽性アルドステロン症を来した1例

奈良県立医科大学第3内科学教室

阪本たけみ, 栗山茂樹, 吉川雅章, 増井一弘  
吉川正英, 森村昌史, 小嶋秀之, 松為裕二  
北方一成, 小林洋三, 岡本新悟, 福井博

### A CASE OF PSEUDOALDOSTERONISM CAUSED BY COMBINATION TREATMENT WITH ITRACONAZOLE AND UBENIMEX

TAKEMI, SAKAMOTO, SHIGEKI KURIYAMA, MASAACKI YOSHIKAWA, KAZUHIRO MASUI,  
MASAHIDE YOSHIKAWA, MASAFUMI MORIMURA, HIDEYUKI KOJIMA, YUUJI MATSUI,  
KAZUSHIGE HOPPOU, YOZO KOBAYASHI, SHINGO OKAMOTO and HIROSHI FUKUI

*The Third Department of Internal Medicine, Nara Medical University*

Received May 27, 1996

*Abstract*: We report a case of pseudoaldosteronism caused by combination treatment with itraconazole (Itrizol) and ubenimex (Bestatin). A 53-year-old female with acute myelocytic leukemia developed multiple liver abscess due to *Aspergillus* infection during courses of chemotherapy despite achieving a complete remission. She was treated with intravenous administration of miconazole (Florid-F), and then with oral administration of itraconazole. Marked reduction of the liver abscess was observed by the antifungal treatment without any side effects. One hundred eight days after the initiation of itraconazole administration, she was given ubenimex for maintenance therapy of leukemia. On the 6th day after the addition of ubenimex, she suddenly complained of numbness of the extremities, polyuria and muscular weakness. She was diagnosed as having pseudoaldosteronism by laboratory findings such as markedly decreased levels of serum potassium, plasma renin activity and plasma aldosterone. All the symptoms and abnormalities in laboratory findings disappeared within 25 days only by the discontinuance of ubenimex and itraconazole.

This is the first reported case of pseudoaldosteronism caused by combination treatment with itraconazole and ubenimex. Deep mycosis is commonly associated with immunosuppressive situations such as leukemia. It is, therefore, supposed that there is a relatively high possibility of the simultaneous administration of itraconazole and ubenimex. The case reported here, however, gives notice that the development of pseudoaldosteronism needs to be taken into consideration in patients treated with a combination of itraconazole and ubenimex.

#### Index Terms

pseudoaldosteronism, hypokalemia, itraconazole, ubenimex

---

## 結 言

近年、急性白血病の治療成績は著しく向上しているが、強力な化学療法と広域スペクトル抗生物質投与の合併症として、深在性真菌感染症の頻度が増加している<sup>1)</sup>。今回我々は、急性骨髄性白血病(FAB分類M2)にアスペルギルス性肝膿瘍を併発したため、イトラコナゾールおよびウベニメクスの併用投与を行ったところ、手足のしびれ感、多尿、筋力低下が出現し、血圧上昇、低カリウム血症、血漿アルドステロンおよび血漿レニン活性の低下を認め、偽性アルドステロン症と診断した症例を経験した。ウベニメクスは急性骨髄性白血病に対する維持療法薬として広く使用されており、また、深在性真菌症は急性白血病などの免疫能が低下した患者に併発する機会が多いことより、ウベニメクスとイトラコナゾールを併用投与する機会は少なくないと考えられる。しかし、両薬剤の併用投与により偽性アルドステロン症を来した症例の報告はなされておらず、貴重な症例と考え報告する。

## 症 例

患者：53歳 女性。

主訴：手足のしびれ感。

家族歴：特記すべきことなし。

既往歴：44歳時、悪性リンパ腫のため化学療法および放射線治療を受けた。

現病歴：平成6年7月に急性骨髄性白血病(FAB分類M2)に対してBHAC-DMPによる寛解導入療法を施行したところ、無顆粒球状態となり高熱が出現した。完全寛解達成後も高熱が持続し、胆道系酵素とトランスアミナーゼの上昇を認めたため、腹部エコー検査およびCT検査(Fig. 1)を行い、多発性肝膿瘍と診断した。エコー下肝生検組織像(Fig. 2)において、PAS反応に淡く染色される分節状の菌糸を認め、その形態によりアスペルギルス性肝膿瘍と診断した。抗真菌剤であるミコナゾールの全身投与を行ったところ、炎症反応は徐々に低下し、肝膿瘍も縮小傾向を示した。平成6年12月28日にミコナゾール投与を中止し、イトラコナゾールの内服治療に変更した後に、地固め療法を2回施行した。その後も白血病は完全寛解状態にあり、肝膿瘍もほぼ消失したため、平成7年4月14日に退院した。退院時より白血病の維持療法としてウベニメクスを併用投与したところ、投与6日後に手足のしびれ感を主訴に外来受診した。

現症：身長154 cm、体重39 kg、体温36.2℃、脈拍78/分、整。血圧150/90 mmHg、意識清明、結膜軽度貧血

様、強膜黄染なし。表在リンパ節触知せず。胸部異常なし。腹部平坦、軟、圧痛なし。肝、脾、腎触知せず。下腿浮腫なし。神経学的異常なし。

経過(Fig. 3)：イトラコナゾール(200 mg/日)投与108日後(4月14日)からウベニメクス(30 mg/日)の併用投与を行ったところ、投与6日目(4月19日)に手足のしびれ感、多尿、筋力低下を訴え、外来受診した。通常血圧は100/60程度であったが、150/90と血圧の上昇を認めた以外には神経学的所見を含め理学的所見には異常を認めなかった。ウベニメクス投与開始6日後に突然症状が出現したことにより、ウベニメクスによる副作用

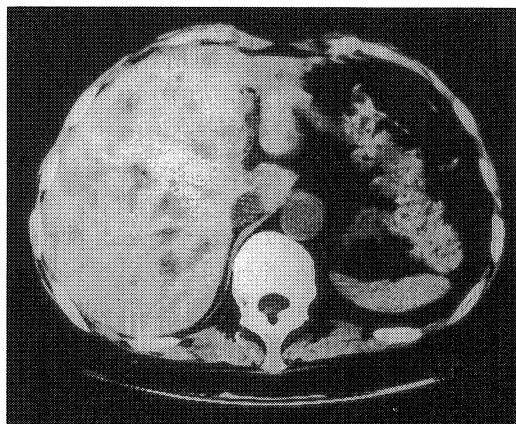


Fig. 1. Plain CT scan revealed multiple irregular-shaped low density areas in the liver.

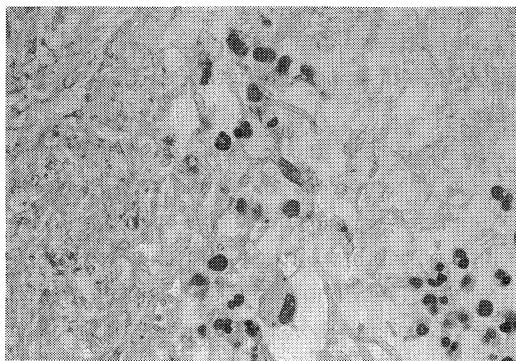


Fig. 2. Histological findings of a specimen obtained by echo-guided liver biopsy.

A mass of hyphae was positive for PAS reaction, and diagnosed as *Aspergillus* by their morphology ( $\times 400$ ).

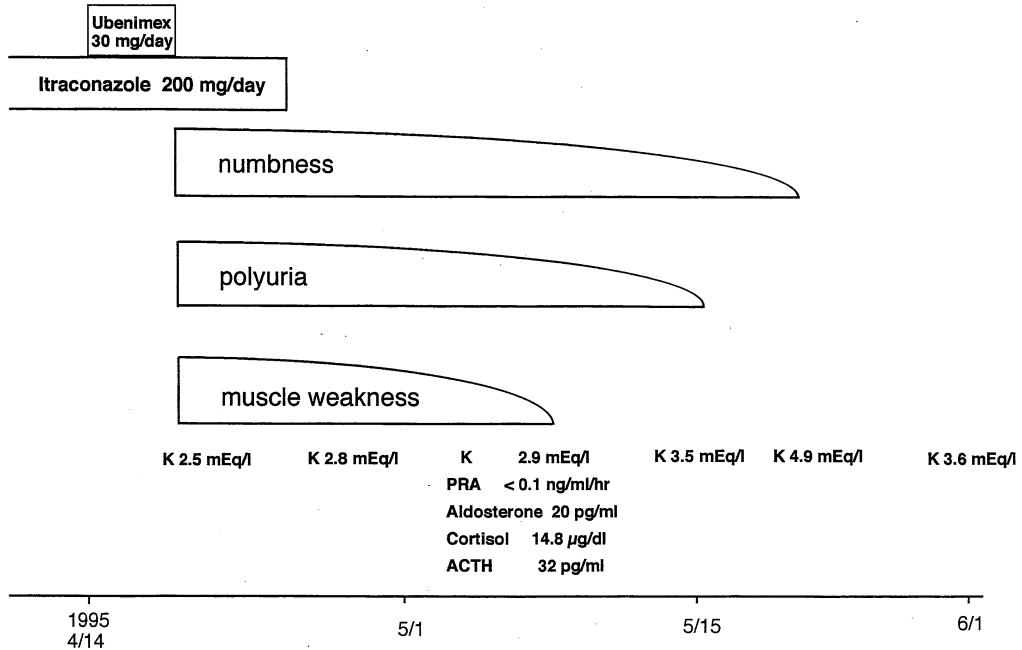


Fig. 3. Clinical course of the patient.

Table 1. Laboratory data

〈Peripheral blood〉		〈Blood chemistry〉	
RBC	290×10 <sup>4</sup> /µl	T Bil	0.6 mg/dl
Ht	29.5%	ALP	363 IU/l
Hb	9.3 g/dl	AST	15 IU/l
WBC	6400/µl	ALT	14 IU/l
Neutro	66.2%	LDH	334 IU/l
Eo	1.8%	ChE	362 IU/l
Lym	24.6%	γ-GTP	53 IU/l
Mono	6.4%	LAP	91 IU/l
Plt	34.0×10 <sup>4</sup> /µl	TP	6.1 g/dl
		Alb	3.8 g/dl
		TChol	146 mg/dl
		BUN	6 mg/dl
		Cr	0.6 mg/dl
		Na	137 mEq/l
		K	2.5 mEq/l
		Cl	105 mEq/l
		Glu	77 mg/dl

を疑い、同剤の服用中止を指示し帰宅させた。8日後(4月27日)に再受診したが、上記症状の改善は認められなかった。4月19日受診時の血液検査(Table 1)では、赤血球数 290×10<sup>4</sup>/µl、Hb 9.3 g/dl、Ht 29.5%と退院時に比し貧血の増悪は認めなかったが、血液生化学的検査ではALP 363 IU/l、γ GTP 53 IU/l、LAP 91 IU/lと

胆道系酵素の上昇を認め、血清K値が2.5 mEq/lと著明に低下していたことが判明した。血清K値の再検査を行ったところ、2.8 mEq/lと低値のままであった。イトラコナゾールの投与によりごくまれに血清K値の低下を来することが報告されているため、イトラコナゾールの服用も中止するよう指示した。イトラコナゾール中止7日後には筋力低下はほぼ消失したが、血清K値は2.9 mEq/lと未だ低値であった。血清K値低下の原因を調べるために内分泌学的検査を行ったところ、血漿アルドステロン値が20 pg/ml、血漿レニン活性が0.1 ng/ml/hr以下と著明に低下していた。したがって、偽性アルドステロン症に伴う低K血症と診断した。イトラコナゾール中止約20日後に尿量も正常となり、約25日後にしびれ感も全く自覚しなくなった。また、K剤の補給なしに低K血症も徐々に改善し、中止後25日目に正常に復した。その後も電解質異常は認めていない。また、抗真菌剤の投与中止後も肝臓の再燃を認めず、完全寛解を維持し得ている。

## 考 察

造血器悪性腫瘍に対する強力な化学療法導入により、合併症として深在性真菌感染症が増加してきている<sup>1)</sup>。本症例も急性骨髄性白血病に対する化学療法中に、アスペルギルス性肝臓病を併発した。そこで、ミコナゾール

の静脈内投与を行ったところ、炎症反応は徐々に低下し肝膿瘍も縮小したため、イトラコナゾールの内服投与に変更し治療を続行したところ、副作用の出現を認めることなく発症後約7カ月で肝膿瘍はほぼ消失した。その後、急性白血病の維持療法としてウベニメクスの併用投与をおこなったところ、投与6日目に手足のしびれ感、多尿および筋力低下が出現した。血圧上昇、著明な低K血症、さらに、血漿アルドステロン値および血漿レニン活性の著明な低下を認めたことにより、偽性アルドステロン症と診断した。偽性アルドステロン症は外因性に薬剤あるいは食品を摂取したことにより原発性アルドステロン症と類似の病態を示す症候群であり、1968年にConnらが甘草を含んだ licorice candy bar を常用している男性に原発性アルドステロン症に類似した症状が出現し、血漿レニン活性、血漿アルドステロン値がともに低下している症例を報告したことに始まる<sup>2)</sup>。甘草やその抽出物さらにグリチルリチン製剤やステロイドの長期使用によって、発症した症例の報告が多いが、さるのこしかけにより発症したとの報告もなされている<sup>3)</sup>。原因物質服用から発症までの期間は数週間から数年と様々であるが、服用開始10日以内に発症した例<sup>4)</sup>も報告されている。本症例では、イトラコナゾールを単独で107日間継続投与しても低K血症を含め明らかな副作用を認めなかったが、ウベニメクスの併用投与開始6日後に症状が出現した。

イトラコナゾールの投与により低K血症を来した症例は、本邦では自験例を含めて現在まで4例の報告がある(Table 2)。自験例以外はいずれも内分泌学的検索はなされておらず偽性アルドステロン症によるものかどうかは不明である。また、共通した併用薬は認められない。イトラコナゾール投与後症状が出現するまでの期間はcase 1では57日間、case 2では4日間、case 3では12日間といずれも自験例に比し短期間である。また、本症例は他の3例と比較するとイトラコナゾールの1日投与量は2倍以上であるにもかかわらず、イトラコナゾールを単独投与した107日間は低K血症を来さなかったが、ウベニメクスの併用投与6日後に低K血症を来した。以上より、本症例においては、イトラコナゾールとウベニメクスの併用投与の結果として偽性アルドステロン症が発症し、低K血症を来したと推測される。

イトラコナゾールは肝のチトクロームP 450で代謝され、ミネラルコルチコイドの産生には影響しないことが動物実験や臨床治験において報告されている<sup>5,6)</sup>。グリチルリチン投与により偽性アルドステロン症を来す機序は、グリチルリチンが11 $\beta$ -hydroxysteroid dehydrogenase

Table 2. Reported cases of hypokalemia caused by itraconazole

Case	Age	Sex	Underlying disease	Dose (mg/day)	Period for appearance of hypokalemia (days)	Minimum serum levels of potassium (mEq/l)	Medicine administered simultaneously	Period for recovering
1	68	F	pulmonary aspergillosis gastric ulcer rheumatoid arthritis	100	57	2.3	Famotidine, Teprenone, Sennoside	1 month after discontinuance
2	12	F	deep mycosis acute lymphatic leukemia	100	4	2.4	Amphotericin B, Ceftazidime, Piperacillin sodium, Miconazole, Polymixin B sulfate, Sulfamethoxazole Trimethoprim, Ubidcarenone	13 days after discontinuance
3	40	F	pulmonary aspergillosis acute myelocytic leukemia	50	12	3.5	Ciprofloxacin Hydrochloride, Isoniazid, Ubidcarenone, Sulfamethoxazole Trimethoprim, Famotidine	4 days without discontinuance
ours	53	F	aspergillus liver abscess acute myelocytic leukemia	200	113	2.5	Ubenimex	25 days after discontinuance

(11 $\beta$ -OHSD)を抑制することによりコルチゾールがコルチゾンに代謝されず、過剰になったコルチゾールがミネラルコルチコイド作用を示すことによって惹起されると報告されているが<sup>7)</sup>、イトラコナゾール投与による11 $\beta$ -OHSD活性に対する影響は検討されていない。一方、ウベニメクス単独投与では、チトクロームP 450量への影響はないと報告されている。しかし、ウベニメクスの30%は肝においてヒドロキノン体に変換された後に尿より排泄されるが、肝において代謝される他の薬剤との併用した場合のチトクロームP 450量への影響については検討されておらず、ウベニメクスが、肝におけるイトラコナゾールの代謝を阻害したために偽性アルドステロン症を惹起した可能性も否定し得ない。

偽性アルドステロン症の治療は、原因となる薬剤あるいは食品の摂取を中止することである。中止後数週間で臨床症状の消失と血清K値の上昇をみる例が多いが、本症例も薬剤中止後25日目に症状は完全に消失し、血清K値の改善を認めた。また、イトラコナゾール投与により低K血症を来した他の3例においても、薬剤の中止あるいはカリウム製剤の投与により1カ月以内に血清K値は正常に復している。

ウベニメクスは急性骨髄性白血病に対する維持療法薬として広く使用されており、また、深在性直菌症は急性白血病などの免疫能が低下した患者に併発する機会が多いことより、ウベニメクスとイトラコナゾールを併用投与する機会は少なくないと考えられる。両薬剤の併用投与に際しては、偽性アルドステロン症の出現も念頭においた観察が必要と考えられる。

## 結 語

急性骨髄性白血病の治療中にアスペルギルス性肝膿瘍を合併したため、イトラコナゾールとウベニメクスを併用投与したところ偽性アルドステロン症を来した症例を経験した。イトラコナゾールとウベニメクスの併用投与により偽性アルドステロン症を来した症例は現在までに

報告されておらず、貴重な症例と考え報告した。

## 文 献

- 1) Walsh, D. J. and Pizzo, P. A.: Nosocomial fungal infections. *Ann. Rev. Microbiol.* **42**: 517-545, 1988.
- 2) Conn, J. W., Rovner, D. R. and Cohen, E. L.: Licorice-induced pseudoaldosteronism. Hypertension, hypokalemia, aldosteronopenia and suppressed plasma renin activity. *JAMA* **205**: 492-496, 1968.
- 3) 児島 祐, 岡本新悟: 低K血症と四肢脱力を呈した慢性C型肝炎の56歳女性。症例を考える part 2-奈良県立医科大学第三内科関連病院集談会記録。自然科学社, 東京, p329-333, 1995.
- 4) 滝沢俊世, 星合充基, 兼本成斌, 五島雄一郎: 心症状を前景に出した偽性アルドステロン症の2例, 日内会誌. **72**: 1619, 1983.
- 5) De Coster, R., Beerens, D., Haelterman, C. and Doolaeghe, R.: Effect of itraconazole on the pituitary-testicular-adrenal axis: an overview of preclinical and clinical studies. In *Recent Trends in Discovery, Development and Evaluation of Antifungal Agents* (Fromtling, R. A. ed.). JRProus Science Publishers, S. A., p251-261, 1987.
- 6) Phillips, P., Graybill, J. R., Fetchick, R. and Dunn, J. M.: Adrenal Response to corticotropin during therapy with itraconazole. *Antimicrobial Agents and Chemotherapy* **31**: 647-649, 1987.
- 7) Monder, C., Stewart, P. M., Lakshmi, V., Valentino, R., Burt, D. and Edwards, C. R. W.: Licorice inhibits corticosteroid 11 $\beta$ -dehydrogenase of rat kidney and liver: in vivo and in vitro studies. *Endocrinology* **125**: 1046-1053, 1989.