

尋常性乾癬を合併した IgA 腎症の 1 例

奈良県立医科大学第 1 内科学教室

松村典彦, 花谷正和, 西野俊彦
椎木英夫, 土肥和紘

奈良県立医科大学皮膚科学教室

村松勉, 白井利彦

A CASE OF IGA NEPHROPATHY
COMPLICATED BY PSORIASIS VULGARISNORIIHIKO MATSUMURA, MASAKAZU HANATANI, TOSHIHIKO NISHINO,
HIDEO SHIIKI and KAZUHIRO DOHI*First Department of Internal Medicine, Nara Medical University*

TSUTOMU MURAMATSU and TOSHIHIKO SHIRAI

Department of Dermatology, Nara Medical University

Received July 19, 1995

Abstract: A 55-year-old male patient presenting with psoriasis vulgaris and IgA nephropathy is reported. He was first noticed to have proteinuria on an annual medical checkup at his company in 1979. Although proteinuria has been detected at every medical opportunity, he had never undergone closer evaluation. Scaly erythema on the right forehead had appeared since October 1984 and was diagnosed as psoriasis vulgaris by means of skin biopsy. In March 1985, he developed hypertension and was treated with antihypertensive drug by his family physician.

Urinalysis showed proteinuria, hematuria and some hyaline casts. A 24-h urine collection contained 1.2 g protein. Renal function test on admission was normal; serum creatinine, 0.9 mg/dl, creatinine clearance, 91 ml/min. Immunoserological tests demonstrated that autoantibodies, serum complement titers and circulatory immune complexes (Clq binding assay) were all negative or within normal limits, except for the increase in serum IgA of 592 mg/dl. The renal biopsy revealed diffuse mesangial proliferative glomerulonephritis. Immunofluorescence microscopy disclosed diffuse mesangial staining for IgA and C3. The diagnosis of IgA nephropathy was made. In spite of anti-platelet and anti-hypertensive therapy, his renal function gradually deteriorated over 8 years. Skin lesions still remain with remission and exacerbation.

We discuss the relationship between IgA nephropathy and psoriasis vulgaris in this paper with reference to the literature.

Index TermsIgA nephropathy, psoriasis vulgaris, serum IgA level

結 言

1969年にBergerが糸球体にIgA優位のメサンギウム沈着を示す糸球体疾患をIgA腎症(Berger病)と称して以来¹⁾, IgA腎症に関する多数の検討が報告されてきた。IgA腎症は、免疫複合体型腎炎と考えられており、その発症および病変の進展に免疫学的機序がきわめて濃厚に関与しているものと考えられている^{2,3)}。

一方、尋常性乾癬は、表皮の増殖亢進を特徴とし、寛解と増悪を繰り返す原因不明の慢性皮膚疾患である⁴⁾。現在、その発症あるいは病変の進展には、角質層の抗原に対する自己免疫反応が重視されている^{5,6)}。さらに本疾患では、種々の免疫学的異常が認められるとの報告も少なくない⁷⁾⁻¹³⁾。

今回、著者らは、発症および病変の進展に免疫学的機序の関与が重視されている尋常性乾癬を合併したIgA腎症の症例を経験したので、両疾患の病因における関連性について文献学的考察を加えて報告する。

症 例

患 者：55歳、男性、会社員。

主 訴：蛋白尿。

家族歴：父 肺結核、母 子宮癌。

既往歴：特記事項なし。

現病歴：1979年頃から毎年の会社検診で蛋白尿を指摘されていたが、自覚症状を欠くために放置していた。

1985年3月、近医で高血圧も指摘され、降圧薬が投与されている。蛋白尿が持続するので、1986年4月17日に精査を目的として奈良県立医科大学第1内科に入院した。

なお、1984年10月頃から右前額部に皮疹が出現しており、当院の皮膚科で尋常性乾癬と診断されて治療を受けている。

入院時身体所見：体格は中等、栄養は良好。血圧156/80 mmHg、脈拍64/分、整。顔面および下腿に沈腫を認めない。胸・腹部に異常所見はなく、神経学的異常もない。右前額部に指頭大の色素沈着を伴う鱗屑性紅斑と、後頭部の被髪部に浸潤性紅斑を認める。

入院時検査成績：尿検では、1日尿蛋白量が1.2g、潜血反応が陽性であり、沈渣に多数の赤血球と数個の硝子円柱が認められた。血液学的検査では、好酸球数が792/mm³の増多を示す以外に異常はなかった。腎機能は、血清クレアチニン値0.9 mg/dl、クレアチニンクリアランスが91 ml/分であり、低下していなかった。免疫・血清学的検査では、各種自己抗体は陰性であり、血清IgA値が592 mg/dlの高値を示した以外には血清補体価、血中免疫複合体(CIq結合法)およびリンパ球サブセットも正常範囲内であった(Table 1)

皮膚生検組織所見：生検部位は、後頭部の皮疹である。

Table 1. Laboratory data on admission

Urinalysis	Blood chemistry	Serologic test
Protein 1.2 g/day	TBil 0.8 mg/dl	CRP (-)
Sugar (-)	TTT 2.2 MU	ASO (-)
Occult blood (2+)	ZTT 6.4 KU	RA (-)
Sediments	ALP 4.8 KAU	IgG 1,315 mg/dl
RBC numerous /HPF	GOT 18 IU/l	IgA 592 mg/dl
WBC 1-2 /HPF	GPT 20 IU/l	IgM 78 mg/dl
Hyaline cast 3-6 /HPF	LDH 257 IU/l	IgE 11 U/ml
ESR 10 mm/1 hr	Ch-E 0.71 ΔpH	C3 91 mg/dl
CBC	γ-GTP 22 IU/l	C4 36 mg/dl
RBC 436 × 10 ⁴ /mm ³	BUN 16 mg/dl	CH 50 42 U/ml
Hb 147 g/dl	UA 5.5 mg/dl	ANA (-)
Ht 46.0 %	Creatinine 0.9 mg/dl	Anti DNA-Ab (-)
WBC 7,200 /mm ³	TCho 157 mg/dl	Immune complex (-)
St 3 %	TP 6.9 g/dl	(C _{1q} binding assay)
Seg 52 %	Alb 60.3 %	CD4 22.5 %
Eo 11 %	Gl α ₁ 3.3 %	CD8 25.2 %
Ba 0 %	α ₂ 9.2 %	CD4/CD8
Lym 25 %	β 11.9 %	HLA: A2, A24, B35, BW52,
Mo 9 %	γ 15.2 %	CW3, DR4, DRW9
Plts 18.4 × 10 ⁴ /mm ³		Renal function test
		Ccr 91 ml/min
		u-β2MG 123 μg/l

光顕所見は、角質の増生、不全角化および表皮突起の棍棒状増殖、さらに角層下に小円形細胞の浸潤を呈しており、尋常性乾癬の組織像に一致していた(Fig 1).

腎生検組織所見：入院後第9病日に経皮的腎生検を施

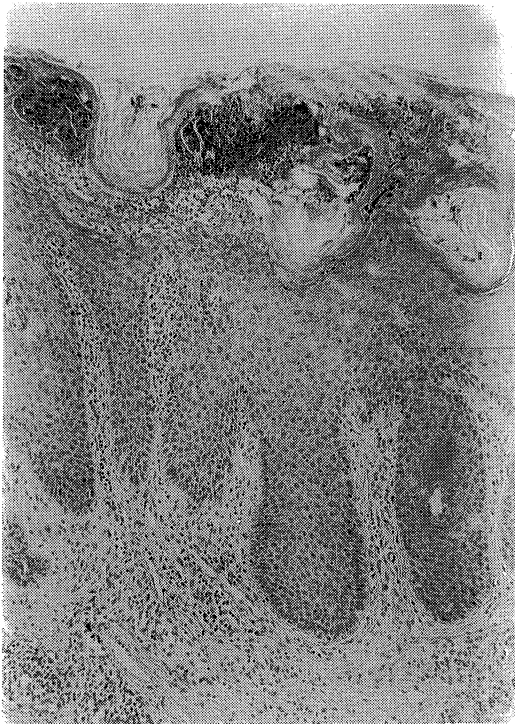

Fig. 1. Skin biopsy specimen showing conspicuous parakeratosis, elongated rete ridges and infiltrates of small round cell under the corneal layer (HE stain, x160).

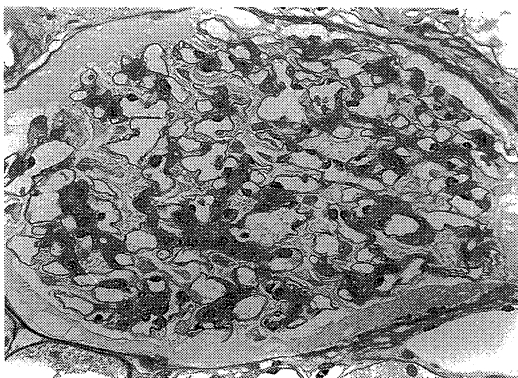


Fig. 2. Light microscopic findings of the renal biopsy showing mild to moderate proliferation of mesangial cell and matrix (PAS stain, x200).

行した.

光顕所見では、観察された19個の糸球体は、いずれも腫大や分葉化を示さず、係蹄壁の肥厚も示さなかった。しかし、うち2個の糸球体は完全に硝子化し、さらに3個の糸球体は中等度のメサンギウム増生、残る糸球体は軽度のメサンギウム増生を示した。また、一部の糸球体にはPAS陽性の半月状沈着物が認められた(Fig 2).

蛍光抗体法所見では、IgA およびC3がメサンギウム域にびまん性かつ粗大顆粒状に沈着していた(Fig 3).

また、電顕所見では、多数の高電子密度沈着物がメサンギウムおよびパラメサンギウム域に認められた(Fig 4).

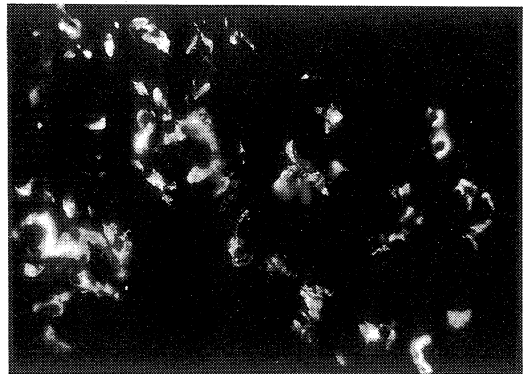


Fig. 3. Immunofluorescent examination of the renal biopsy demonstrating mesangial IgA deposition (x200).

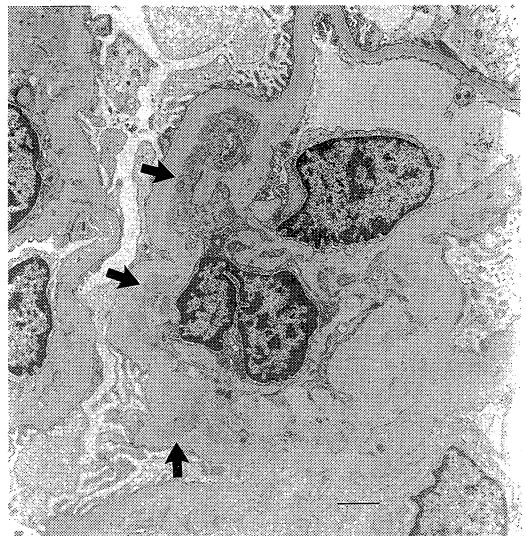


Fig. 4. Electron micrograph of glomerulus showing mesangial electron-dense deposits (arrow) (x2,800).

つまり、本例の腎生検所見は、軽度ないし中等度のメサンギウム増生を示すIgA腎症の組織像に一致するものであった。

臨床経過：本例は、皮膚および腎生検所見から、尋常性乾癬を合併したIgA腎症と診断された。当科退院後から、抗血小板薬(塩酸ジラゼプ1日300mg)が投与されているが、1g前後の1日尿蛋白量が持続している。また、血圧は、退院後の数年間には降圧薬を必要としなかったが、以後から徐々に上昇してきたため、1994年6月から塩酸マジピン(1日20mg)が開始された。腎機能も、徐々に低下してきており、1994年12月に実施されたクレアチニンクリアランスは43ml/分であった。乾癬は、副腎皮質ステロイド軟膏の局所塗布によって消褪するが、放置すると出現する。

考 察

1. IgA腎症の病因および合併する皮膚病変

IgA腎症の病因についてはなお不明な点が多いが、蛍光抗体法で証明されるメサンギウム領域に沈着したIgAは流血中の免疫複合体が沈着したものとする考えが一般的と思われる²³⁾。IgAの産生機序や部位について一定した見解が得られていないのが現状であるが、IgAが粘膜や皮膚の防御因子として役割を果たしていること¹⁴⁾、IgA腎症が消化器、気道・肺、および皮膚の疾患に合併することが稀でないこと¹⁵⁾、さらに、IgA腎症では上気道感染後に肉眼的血尿の出現をみることが多い¹⁶⁾ことから、消化器、気道・肺、および皮膚の疾患とIgA腎症との関連性が示唆されている。

IgA腎症に合併した皮膚疾患には、尋常性乾癬以外に、Henoch-Schönlein紫斑病(HSP)、疱疹状皮膚炎¹⁷⁾およびベーチェット病¹⁸⁾が報告されている。このうちHSPは、病理組織学的にIgA腎症と極めて類似した点が多く^{19,20)}、IgA腎症が必発であると考えられている。

遠藤ら²¹⁾は、IgA腎症の皮膚合併症を80例で検討しており、尋常性乾癬および尋常性魚鱗癬がそれぞれ2例(2.5%)に認められたという。Mustonen²²⁾は、IgA腎症184例中、32例(17.4%)が尋常性乾癬であったという。また、Makdassy, et al.²³⁾は、322例のIgA腎症を検討し、7例(2.1%)に皮膚疾患が認められたと述べている。この7例の大半が尋常性乾癬であり、いずれも急速に進行して腎不全へ移行したという。本例も、15年の経過で腎機能が悪化している。

2. 尋常性乾癬の病因および合併する腎病変

最近、尋常性乾癬の病因に免疫学的機序の関与を述べた知見が多い。つまり、表皮・真皮境界の病変部への免

疫グロブリン・補体の沈着¹²⁾¹³⁾、血清IgG・IgA値および血中のIgA型免疫複合体の高値⁹⁾¹⁰⁾、角質層に対する血中自己抗体の存在²⁴⁾などである。さらに、皮膚病変の活動期にはTリンパ球の機能異常、とくに、サブレッサーT細胞機能の低下¹¹⁾が指摘されている。また、尋常性乾癬患者の血中および局所ではCD4陽性T細胞が増加し、各種のサイトカインによって表皮細胞の増殖が調節されていることも報告されている²⁴⁾²⁵⁾。なかでもIL-6は、血中および局所で上昇していることが報告されている²⁶⁾。

尋常性乾癬には、少数例ではあるが、全身性エリテマトーデス²⁷⁾、アミロイドーシス²⁸⁾などの全身性疾患との合併が報告されている。また、尋常性乾癬に糸球体腎炎が合併したとする報告も少ない²⁹⁾。Churchill, et al.³⁰⁾は、活動期の乾癬症例を検討し、蛋白尿の出現と乾癬の活動性には関連が認められなかったと述べている。一方、Omdal, et al.³¹⁾は、尋常性乾癬に乾癬性関節炎を合併した患者の11%が尿異常を示したとしており、乾癬性関節炎に関連した腎病変の存在を推測している。この乾癬性関節炎は、乾癬の約7%にみられ³²⁾、IgAを含む免疫複合体が重要な役割を果たしていると推論されている³³⁾。

腎病変を合併した尋常性乾癬の報告例について著者らが調べた範囲では、Table 2に示したとおりである。まず、Summerly, et al.³⁴⁾による尋常性乾癬と腎障害についての最初の報告例は、尋常性乾癬患者が扁桃炎の罹患時に一過性の蛋白尿を示したというものであり、腎組織が検索されていない。Kida, et al.³⁵⁾は、尋常性乾癬に膜性増殖性糸球体腎炎を合併した1例を報告している。尋常性乾癬と膜性増殖性糸球体腎炎の両疾患が、いずれも同一時期に発症しているが、副腎皮質ステロイド、ウロキナーゼおよび血漿交換の三者併用により、皮膚症状の改善とともに血中免疫複合体、腎機能、尿蛋白および腎病変に改善が得られたという。また、谷ら³⁶⁾は、尋常性乾癬の経過中にネフローゼ症候群を発症し、病理組織学的に膜性腎症とIgA腎症が併存した1例を報告している。約半年後には皮膚病変の改善とともに、ネフローゼ症状も不完全寛解I型に改善している。また、関ら³⁷⁾は、乾癬の臨床像の一つである乾癬性紅皮症の経過中に急速進行性糸球体腎炎を合併した1例を報告し、副腎皮質ステロイド、シクロフォスファミド、抗血小板薬および抗凝固薬によるカクテル療法が尿所見および皮膚病変の改善に有用であったという。さらに、Kaji, et al.³⁸⁾は、尋常性乾癬に膜性腎症を合併した1例を報告しているが、副腎皮質ステロイド投与により尿所見および皮膚病変が急速に改善したと述べている。Kida, et al.³⁵⁾、谷ら³⁶⁾、関ら³⁷⁾およびKaji, et al.³⁸⁾の報告は、いずれも尋常性乾癬と極

Table 2. Reported cases of renal lesion associated with psoriasis vulgaris

No.	Authors	No. of case	Renal lesion	Complication
1.	Summerly et al. (1964)	3	Transient proteinuria	Tonsillitis
2.	Endoh et al. (1981)	2	IgA nephropathy	
3.	Jennette et al. (1982)	1	IgA nephropathy	Ankylosing spondylitis
4.	Krothapalli et al. (1984)	1	IgA nephropathy	Ankylosing spondylitis
5.	Mustonen (1984)	3	IgA nephropathy	
6.	Kida et al. (1985)	1	Mesangiocapillary GN (IF: IgG, IgA, C3)	
7.	Bruneau et al. (1986)	1	IgA nephropathy	Ankylosing spondylitis
8.	Tani et al. (1988)	1	Membranous nephropathy IgA nephropathy	
9.	Nishioka et al. (1989)	1	IgA nephropathy	Psoriatic arthritis
10.	Kanahara et al. (1990)	1	IgA nephropathy	
11.	Seki et al. (1992)	1	Rapidly progressive GN (IF: IgG, IgA, IgM, C1q, C3, FN)	Psoriatic erythroderma
12.	Hiki et al. (1993)	1	IgA nephropathy	Interstitial pneumonia Psoriatic arthritis
13.	Kaji et al. (1994)	1	Membranous nephropathy	
14.	Yamamoto et al. (1994)	1	IgA nephropathy	
15.	Present case (1995)	1	IgA nephropathy	

GN: glomerulonephritis, IF: immunofluorescence, FN: fibrinogen.

めて密接に関連した腎疾患の存在を示唆しているといえる。また、金原ら³⁹⁾、山本ら⁴⁰⁾の報告例は尋常性乾癬に合併した進行期のIgA腎症症例であるが、金原ら³⁹⁾は血漿交換療法、山本ら⁴⁰⁾はパルス療法により皮膚症状のみならず腎機能も改善したとしている。糸球体腎炎の発症・進展には多数のサイトカインや成長因子の関与することが明らかにされてきている。とくに最近、IgA腎症では、IL-6がメサンギウム域に局在することが確認されており⁴¹⁾、本サイトカインが腎症の発症と進展に関与しているものと考えられている^{42,43)}。山本ら⁴⁰⁾の症例では、血中・尿中のIL-6活性が上昇しており、本サイトカインが両疾患の発症に関係していることも考えられる。

Seronegative spondylarthropathy (SNSP)は、強直性脊椎炎、乾癬性関節炎、ライター氏病および炎症性腸疾患に合併する関節炎を含む疾患群である⁴⁴⁾。腎病変を合併した尋常性乾癬の上記報告例20例のうち、3例が強直性脊椎炎^{45,46,47)}、2例が乾癬性関節炎^{48,49)}を合併していた。このように強直性脊椎炎および乾癬性関節炎に合併した腎病変はいずれもIgA腎症であることから、SNSPとIgA腎症の両疾患に関連する病因の存在が推測される。

以上より、本症例を含め、腎病変を合併した尋常性乾癬の報告例は、大半がIgA腎症あるいは糸球体内IgA沈着を伴っており、尋常性乾癬とIgA腎症の両疾患に共通する病因が推測される。膜性腎症の合併については偶然の合併である可能性も否定できないが、尋常性乾癬と

膜性腎症の両者の臨床経過が密に関連していたことと、両疾患の発症に免疫機序の関与が考えられていることから、何らかの関連性が存在するものと思われる。また、膜性増殖性糸球体腎炎および急速進行性糸球体腎炎の合併については、いずれの症例も糸球体内IgA沈着を伴っており、尋常性乾癬との間にIgA型免疫複合体を介しての関与が推測されよう。

ま と め

尋常性乾癬を合併したIgA腎症の1例を報告し、文献的考察を加えた。本例は、尋常性乾癬とIgA腎症の両疾患に共通する病因を考察するのに興味ある症例と思われる。

本論文の要旨は、第17回日本腎臓学会西部部会(1987年5月、宇部市)において発表した。

文 献

- 1) Berger, J.: IgA glomerular deposits in renal disease. *Transplant. Proc.* **1**: 934, 1969.
- 2) Sancho, J., Egido, J., Rivera, F. and Hernando, L.: Immune complexes in IgA nephropathy: Presence of antibodies against diet antigens and delayed clearance of specific polymeric IgA immune complexes. *Clin. Exp. Immunol.* **54**: 194, 1983.

- 3) **Hall, R. P., Stachura, I., Cason, J., Whiteside, T. L. and Lawley, T. J.** : IgA-containing circulating immune complexes in patients with IgA nephropathy. *Am. J. Med.* **74** : 56, 1983.
- 4) **金子史男** : 乾癬と膿疱症. *病理と臨床* **8** : 613, 1990.
- 5) **Krogh, H. K. and Tonder, O.** : Immunoglobulins and anti-immunoglobulin factors in psoriatic lesions. *Clin. Exp. Immunol.* **10** : 623, 1972.
- 6) **Beutner, E. H., Jarzabek - Chorzelska, M., Jablonska, S., Chorzelski, T. P. and Rzeska, G.** : Autoimmunity in psoriasis. A complement immunofluorescence study. *Arch. Derm. Res.* **261** : 123, 1978.
- 7) **Wahba, A.** : Immunological alterations in psoriasis. *Intern. J. Dermatol.* **19** : 124, 1980.
- 8) **Laurant, M. R., Panayi, G. S. and Shepherd, P.** : Circulating immune complexes, serum immunoglobulins, and acute phase proteins in psoriasis and psoriatic arthritis. *Ann. Rheum. Dis.* **40** : 66, 1981.
- 9) **Varelzidis, A. and Theodoridis, A.** : Serum immunoglobulins in psoriasis before and after ultra violet light therapy. *Br. J. Dermatol.* **85** : 14, 1971.
- 10) **Hall, R. P., Peck, G. L. and Lawley, T. J.** : Circulating IgA immune complexes in patients with psoriasis. *J. Invest. Dermatol.* **80** : 465, 1983.
- 11) **Glinski, W., Obalek, S., Langner, A., Jablonska, S. and Haftek, M.** : Defective function of T lymphocytes in psoriasis. *J. Invest. Dermatol.* **70** : 105, 1978.
- 12) **川岸郁朗** : 乾癬の病因に関する免疫組織学的研究-皮疹部における炎症性浸潤細胞の性状について. *日皮会誌.* **92** : 1139, 1982.
- 13) **具志堅初男** : 乾癬の免疫組織学的ならびに血清免疫学的研究. *日皮会誌.* **91** : 487, 1981.
- 14) **小林邦彦** : IgAの機能と構造. *最新医学* **32** : 427, 1977.
- 15) **Endo, Y. and Hara, M.** : Glomerular IgA deposition in pulmonary diseases. *Kidney Int.* **29** : 557, 1986.
- 16) **Feehally, J., Beattie, T. J., Brenchley, P. E. C., Coupes, B. M., Mallick, N. P. and Postlethwaite, R. J.** : Sequential study of the IgA system in relapsing IgA nephropathy. *Kidney Int.* **30** : 924, 1986.
- 17) **Heironimus, J. D. and Perry, E. L.** : Dermatitis herpetiformis and glomerulonephritis : Case report and review of the literature. *Am. J. Med.* **80** : 508, 1986.
- 18) **Akutsu, Y., Itami, N., Tanaka, M., Kusunoki, Y., Tochimaru, H. and Takekoshi, Y.** : IgA nephritis in Behcet's disease : Case report and review of the literature. *Clin. Nephrol.* **34** : 52, 1990.
- 19) **Miyagawa, S., Dohi, K., Hanatand, M., Yamanaka, F., Okuchi, T., Sakamoto, K. and Ishikawa, H.** : Anaphylactoid purpura and familial IgA nephropathy. *Am. J. Med.* **86** : 340, 1989.
- 20) **Nakamoto, Y., Asano, Y., Dohi, K., Fujioka, M., Iida, H., Kida, H., Kibe, Y., Hattori, N. and Takeuchi, J.** : Primary IgA glomerulonephritis and Schönlein - Henoch purpura nephritis : Clinicopathological and immunohistological characteristics. *Quart. J. Med.* **47** : 495, 1978.
- 21) **遠藤正之, 富野康日己, 野本保夫, 堺 秀人, 有森茂** : IgA腎症における合併症および検査成績異常について. *日腎誌.* **23** : 1201, 1981.
- 22) **Mustonen, J.** : IgA glomerulonephritis and associated diseases. *Ann. Clin. Res.* **16** : 161, 1984.
- 23) **Makdassy, R., Beaufils, M., Meyrier, A., Mignon, F., Moulouguet - Doleris, L. and Richet, G.** : Pathologic conditions associated with IgA mesangial nephropathy : Preliminary results. *Contr. Nephrol.* **40** : 292, 1984.
- 24) **Baker, B. S. and Fry, S.** : The immunology of psoriasis. *Brit. J. Dermatol.* **26** : 1, 1992.
- 25) **Grossman, R. M., Krueger, J., Yourish, D., Granelli - Piperno, A., Murphy, D. P., May, L. T., Kupper, T. S., Sehgal, P. B. and Gottlieb, A. B.** : Interleukin 6 is expressed in high levels in psoriatic skin and stimulates proliferation of cultured human keratinocytes. *Proc. Natl. Acad. Sci. USA.* **86** : 6367, 1989.
- 26) **Oxholm, A., Oxholm, P., Staberg, B. and Bendtzen, K.** : Interleukin-6 in the epidermis of patients with psoriasis before and during PUVA treatment. *Acta Derm. Venereol. (Stockholm)* **69** : 195, 1989.
- 27) **Lynch, W. S. and Roenigk, H. H.** : Lupus eryth-

- ematosus and psoriasis vulgaris. *Cutis* 21 : 511, 1978.
- 28) David, M., Abmaham, D., Weinberger, A. and Feuerman, E. J. : Generalized pustular psoriasis, psoriatic arthritis and nephrotic syndrome associated with systemic amyloidosis. *Dermatologica* 165 : 168, 1982.
- 29) Zachariae, H., Grunnet, E. and Sogaard, H. : Accidental kidney biopsies in psoriasis. *Br. J. Dermatol.* 94 : 655, 1975.
- 30) Churchill, D. N., Kanigsberg, N. D., Hollomby, D. J. and Seely, J. F. : Active psoriasis unassociated with proteinuria. *Nephron* 28 : 239, 1981.
- 31) Omdal, R. and Husby, G. : Renal affection in patients with ankylosing spondylitis and psoriatic arthritis. *Clin. Rheumatol.* 6 : 74, 1987.
- 32) Leczinsky, C. G. : The incidence of arthropathy in a ten-year series of psoriasis cases. *Acta Derm. Venereol. (Stockholm)* 28 : 483, 1948.
- 33) Hall, R. P., Gerber, L. H. and Lawley, T. J. : IgA-containing immune complexes in patients with psoriatic arthritis. *Clin. Exp. Rheum.* 2 : 221, 1984.
- 34) Summerly, R. and Monckton Copeman, P. W. : Nephritis and common skin diseases. *Brit. Med. J.* 2 : 1369, 1964.
- 35) Kida, H., Asamoto, T., Abe, T., Tomosugi, N. and Hattori, N. : Psoriasis vulgaris associated with mesangiocapillary glomerulonephritis. *Clin. Nephrol.* 23 : 255, 1985.
- 36) 谷 吉雄, 山本哲郎, 島崎圭一, 河合昂三, 西出啓二郎, 安部俊男 : 尋常性乾癬にネフローゼ症候群を合併し, 組織学的に膜性腎症と IgA 腎症が同時に存在した 1 例. *日内会誌.* 77 : 1081, 1988.
- 37) 関 義信, 荒川直子, 荻野宗次郎, 佐藤浩和, 西慎一, 齊藤隆生, 猪俣 彰, 上野光博, 丸山雄一郎, 鈴木 享, 荒川正昭 : 乾癬性紅皮症に合併した急速進行性糸球体腎炎の 1 例. *腎と透析.* 33 : 169, 1992.
- 38) Kaji, T., Tsukada, Y., Shimada, A., Miyamoto, K., Yoshida, M., Yano, S. and Naruse, T. : Membranous nephropathy associated with psoriasis vulgaris. *Clin. Nephrol.* 42 : 63, 1994.
- 39) 金原幸司, 小川貴彦, 小田弘明, 森石みさき, 奥新小百合, 頼岡徳在 : 尋常性乾癬に IgA 腎症を合併し, 血漿交換により臨床的改善を認めた 1 症例. *透析会誌.* 23 : 1213, 1990.
- 40) 山本道也, 依岡孝秀, 川田益意, 西村浩介, 安岡伸和, 公文義雄, 末廣 正, 橋本浩三 : 尋常性乾癬の経過中, IgA 腎症を合併した 1 例. *日腎誌.* 36 : 779, 1994.
- 41) Horii, Y., Muraguchi, A., Iwano, M., Matsuda, T., Hirayama, T., Yamada, H., Fujii, Y., Dohi, K., Ishikawa, H., Ohmoto, Y., Yoshizaki, K., Hirano, T. and Kishimoto, T. : Involvement of IL-6 in mesangial proliferative glomerulonephritis. *J. Immunol.* 143 : 3949, 1989.
- 42) Dohi, K., Iwano, M., Muraguchi, A., Horii, Y., Hirayama, T., Ogawa, S., Shiiki, H., Hirano, T., Kishimoto, T. and Ishikawa, H. : The prognostic significance of urinary interleukin 6 in IgA nephropathy. *Clin. Nephrol.* 35 : 1, 1991.
- 43) 松村典彦 : ヒト増殖性糸球体疾患におけるインターロイキン6の腎組織内分布. *奈医誌.* 43 : 284, 1992.
- 44) Moll, J. M. H., Haslock, I., Macrae, I. F. and Wright, V. : Associations between ankylosing spondylitis, psoriatic arthritis, Reiter's disease, the intestinal arthropathies and Behcet's syndrome. *Medicine* 53 : 343, 1974.
- 45) Jennette, J. C., Ferguson, A. L., Moore, M. A. and Freeman, D. G. : IgA nephropathy associated with seronegative spondylarthropathies. *Arthritis Rheum.* 25 : 144, 1982.
- 46) Krothapalli, R., Neeland, B., Small, S., Duffy, W. B., Gyorkey, F. and Senekjian, H. O. : IgA nephropathy in a patient with ankylosing spondylitis and a solitary kidney. *Clin. Nephrol.* 21 : 134, 1984.
- 47) Bruneau, C., Villiaume, J., Avouac, B., Martigny, J., Laurent, J., Pichot, A., Belghiti, D. and Lagrue, G. : Seronegative spondylarthropathies and IgA glomerulonephritis: A report of four cases and a review of the literature. *Seminars in Arthritis and Rheumatism* 15 : 179, 1986.
- 48) 西岡仁郎, 星崎東明, 池原 進 : Psoriatic arthritis に合併した IgA 腎症の 1 例. *Clin. Rheumatol.* 2 : 228, 1989.
- 49) Hiki, Y., Kokubo, T., Horii, A., Yokouchi, S.,

Satoh, M., Kuwao, S., Shigematsu, H. and Kobayashi, Y.: A case of severe IgA nephropathy associated with psoriatic arthritis and

idiopathic interstitial pneumonia. Acta Pathol. Jpn. 43 : 522, 1993.